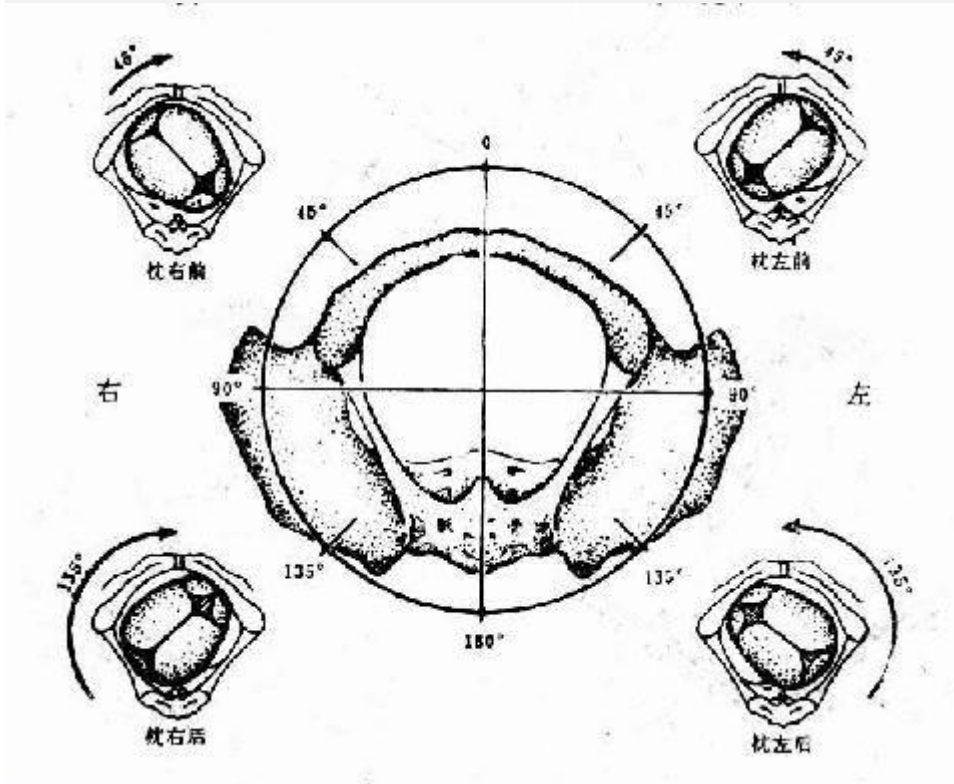


医学教育网主管护师：《答疑周刊》2021 年第 16 期

1. 【问题】老师，请讲一下胎方位。

【解答】胎方位—————

希望下图表格和图片可以帮助您理解。



胎儿先露部的指示点与母体骨盆的关系称胎方位，简称胎位。人为地将母体骨盆腔分为左前、右前、左后、右后、左横及右横六个部分。顶先露以枕骨为指示点，额及面先露以前囟及颞、臀先露以骶骨、肩先露则以肩胛骨为指示点。每种胎先露有六种胎方位，横位则为四种。以顶先露为例，当枕骨位于母体骨盆腔的左前方时，称为“枕左前”位于右前方时为“枕右前”，这两种方位最为常见。其他较少见的为枕左后、枕右后、枕左横及枕右横。横位有肩左前、肩右前、肩左后及肩右后四种方位。

胎位为先露部的代表在产妇骨盆的位置，亦即在骨盆的四相位：左前、右前、左后、右后。

顶先露的代表骨为枕骨（occipital，缩写为 O）；臀先露的代表骨为骶骨（sacrum，缩写为 S）；面先露的为下颞骨（mentum，缩写为 M）；肩先露的代表骨为肩胛骨（scapula，缩写为 Sc）。

胎位的写法由三方面来表明：

- 1、代表骨在骨盆的左侧或右侧，简写为左（L）或右（R）；
- 2、代表骨名称，如顶先露为“枕”，即“O”，臀先露为“骶”，即“S”，面先露为“颞”，即“M”，肩先露为“肩”，即“Sc”；
- 3、代表骨在骨盆之前、后或横。以“A”、“P”、“T”分别表示母体骨盆的前方、后方、侧方

例如顶先露，枕骨在骨盆左侧，朝前，则胎位为左枕前（LOA），为最常见之胎位。

如果胎心音在脐的右下方听到，其胎方位是枕右前位。

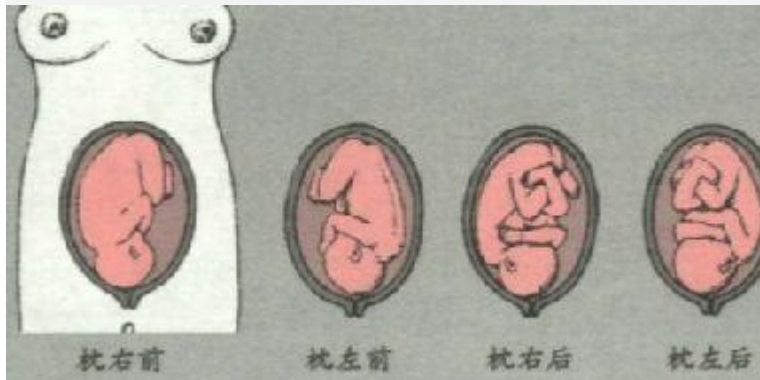
胎心音在孕妇腹壁靠近胎背上方听得最清楚，枕先露时，胎心音在脐左（右）下方，臀先露时，胎心音在脐左（右）上方，肩先露时，胎心音在靠近脐部下方听得最清楚。可参考下表：

胎方位	枕左前	枕右前	骶左前	骶右前	肩左前	肩右前
	LOA 头位	ROA 头位	LSA 臀位	RSA 臀位	LscA 横位	RscA 横位
胎臀位置	宫底	宫底	子宫下段	子宫上段	腹右侧	腹左侧
胎头位置	子宫下段	子宫上段	宫底	宫底	腹左侧	腹右侧
胎背位置	左前	右前	左前	右前	朝腹壁	朝腹壁
胎肢位置	右后	左后	右后	左后	朝母背	朝母背
胎心音位置	脐左下	脐右下	脐左上	脐右上	脐左	脐右
子宫外形	纵	纵	纵	纵	马鞍	马鞍

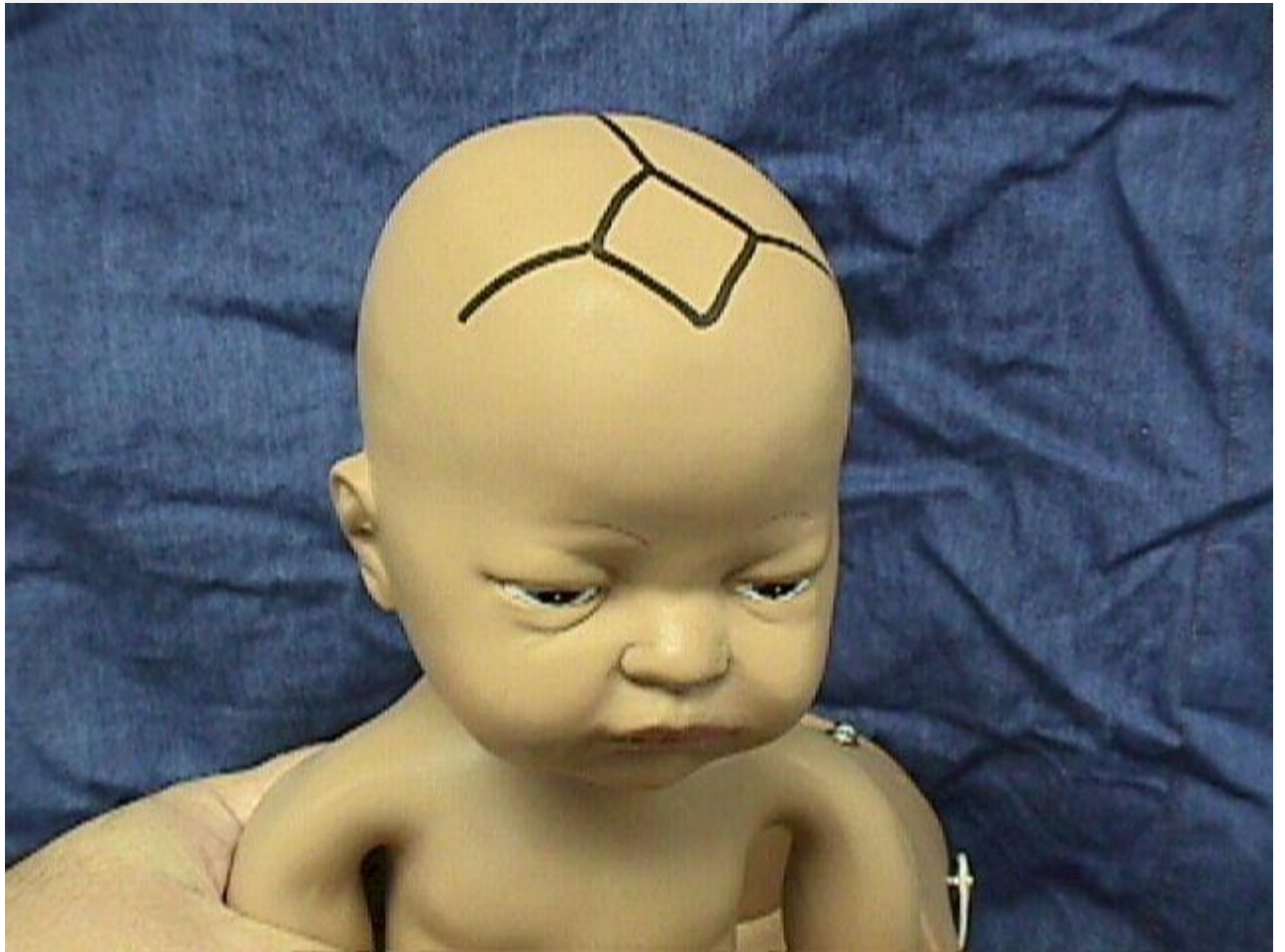胎位的写法由三方面来表明：

- 1、代表骨在骨盆的左侧或右侧，简写为左（L）或右（R）；
- 2、代表骨名称，如顶先露为“枕”，即“O”，臀先露为“骶”，即“S”，面先露为“颞”，即“M”，肩先露为

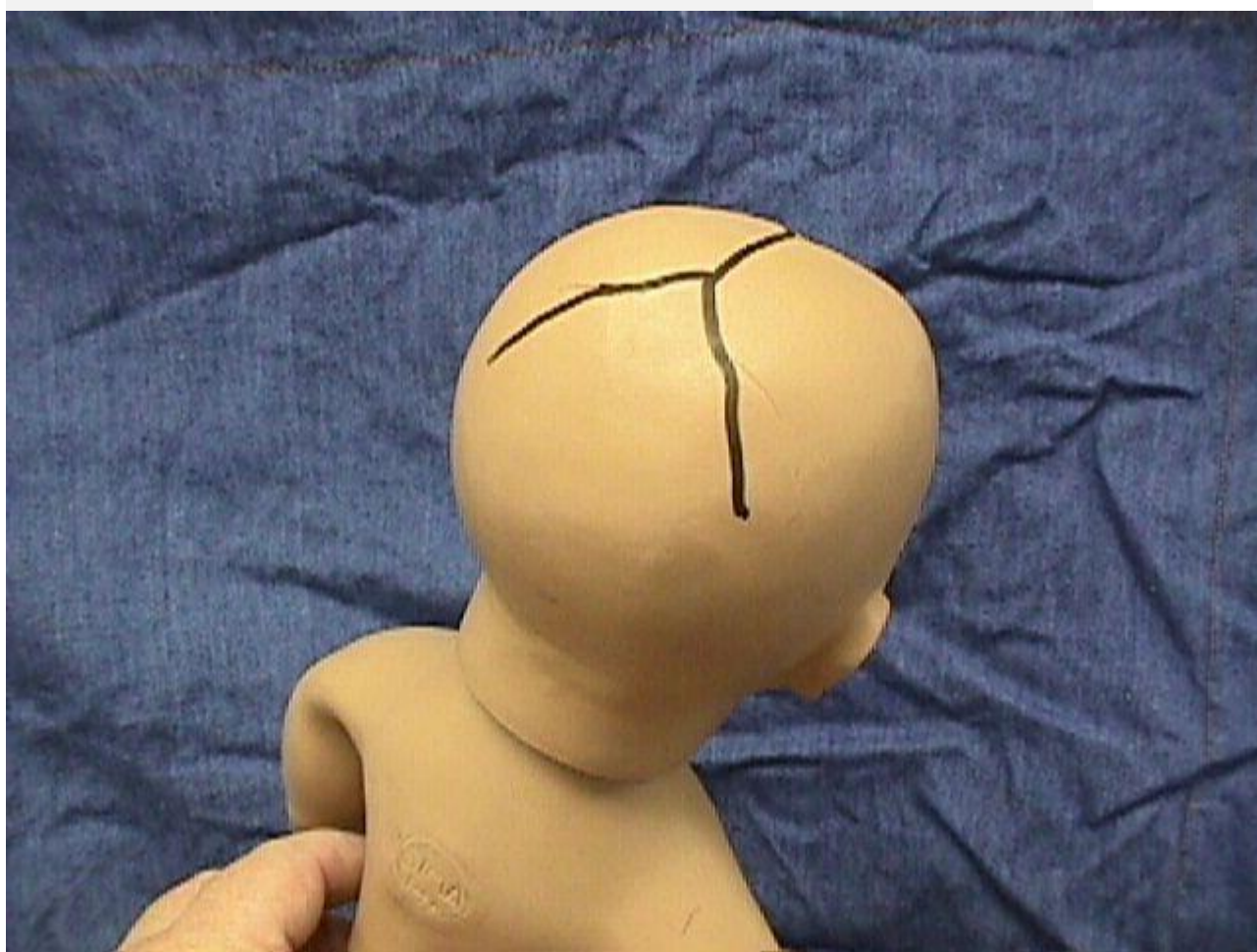
“肩”，即“Sc”；3、代表骨在骨盆之前、后或横。例如顶先露，枕骨在骨盆左侧，朝前，则胎位为左枕前（LOA），为最常见之胎位。



↓ 前囟门 ↓



↓ 后囟门 ↓



↓ LOA 左枕前 ↓

 www.med66.com

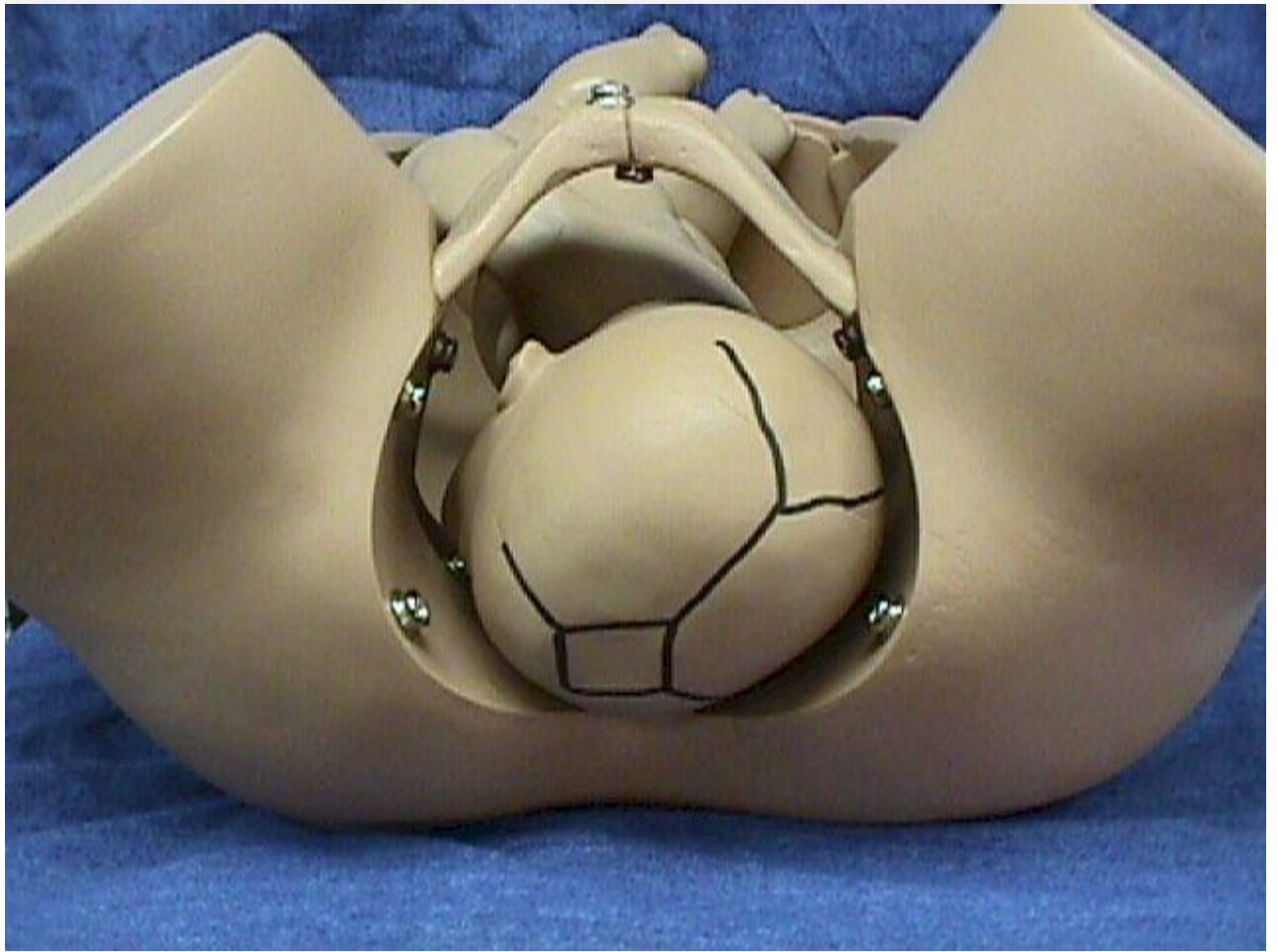 医学教育网  
www.med66.com

 医学教育网  
www.med66.com

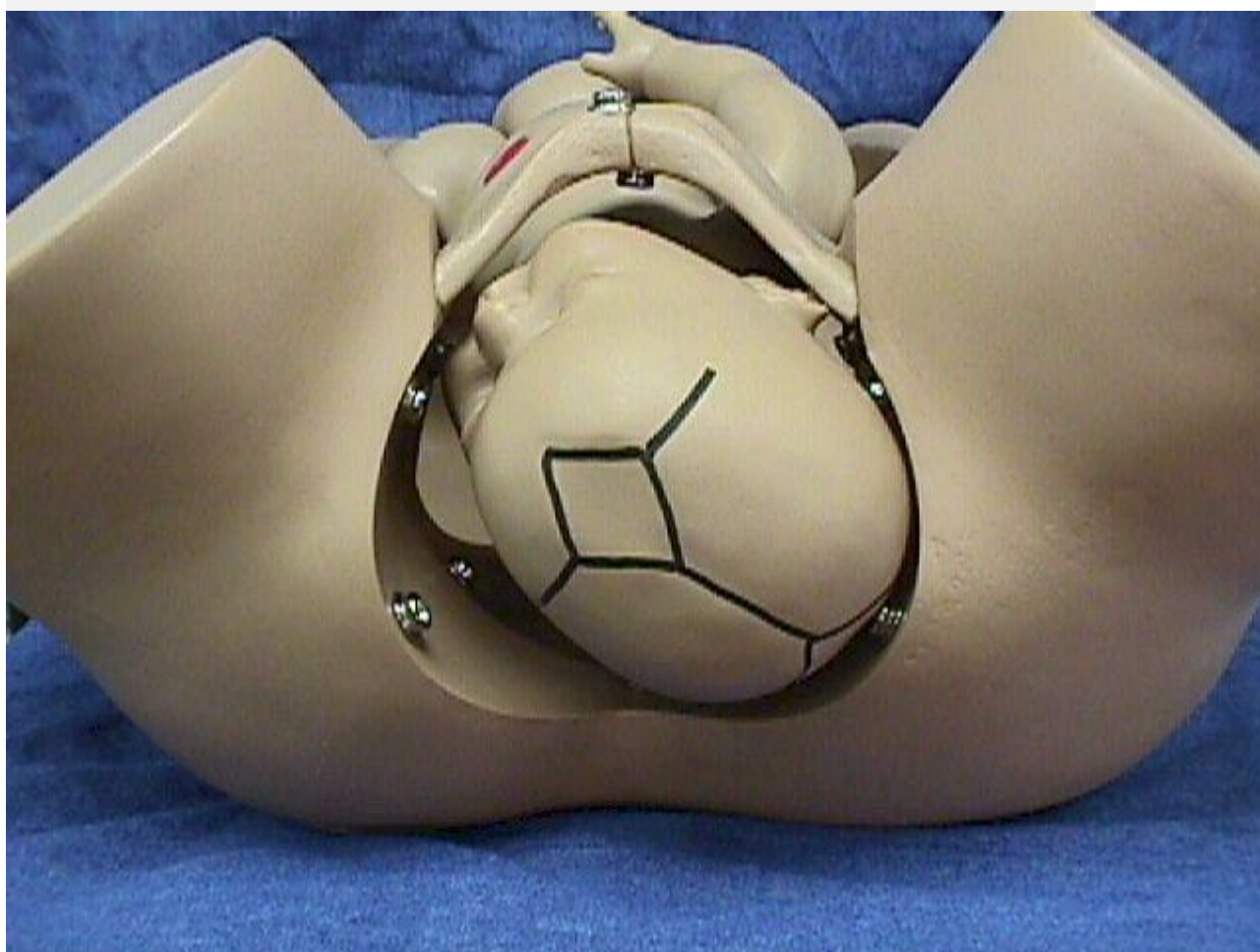
 医学教育网  
www.med66.com

 医学教育网  
www.med66.com

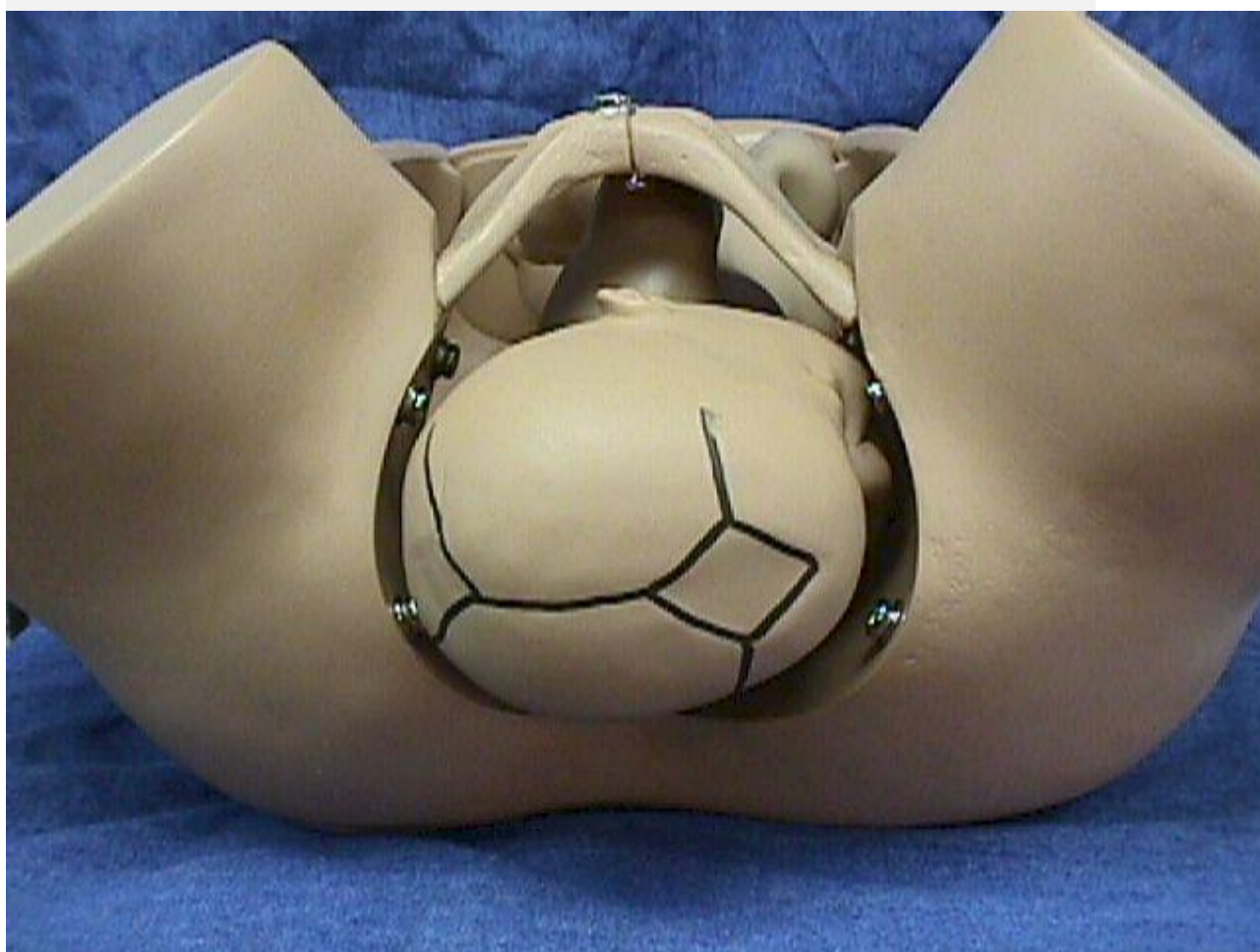 医学教育网  
www.med66.com



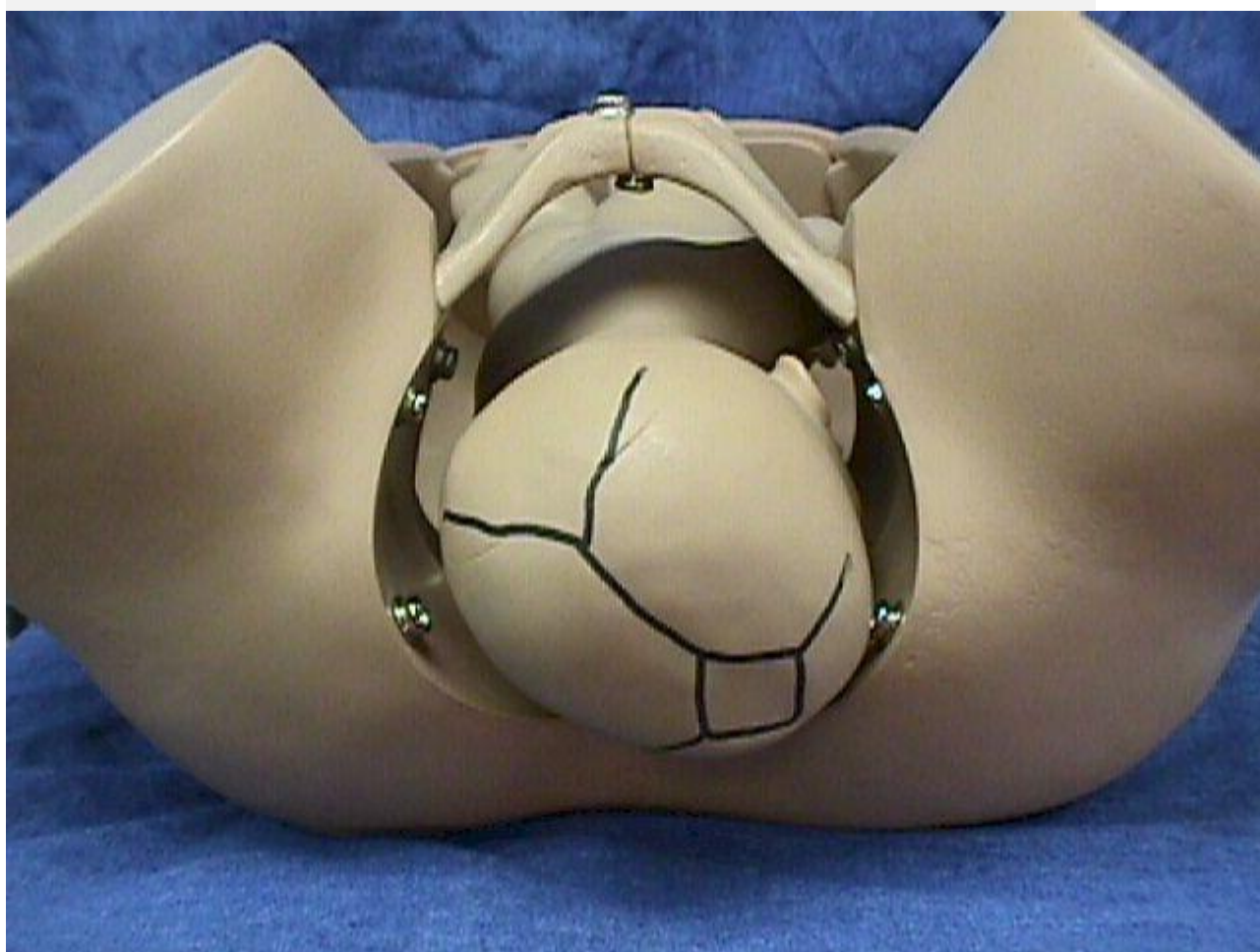
↓ 左枕后 ↓



↓ ROT 右枕横 ↓



↓ 右枕前 ↓



↓ OP 枕后 ↓

www.med66.com

医学教育网  
www.med66.com

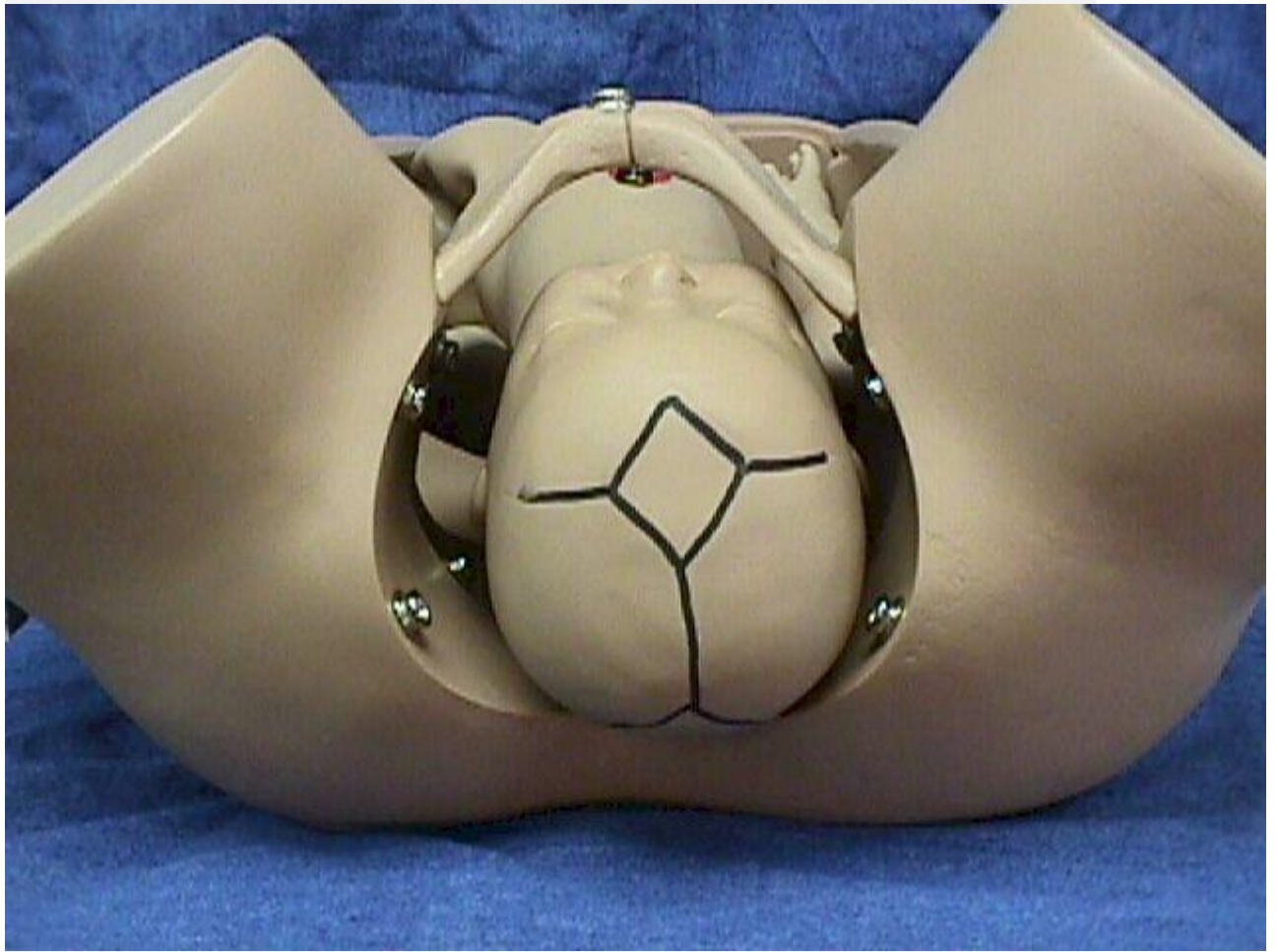
医学教育网  
www.med66.com

医学教育网  
www.med66.com

医学教育网  
www.med66.com

医学教育网  
www.med66.com





↓ ROP 右枕后 ↓

www.med66.com

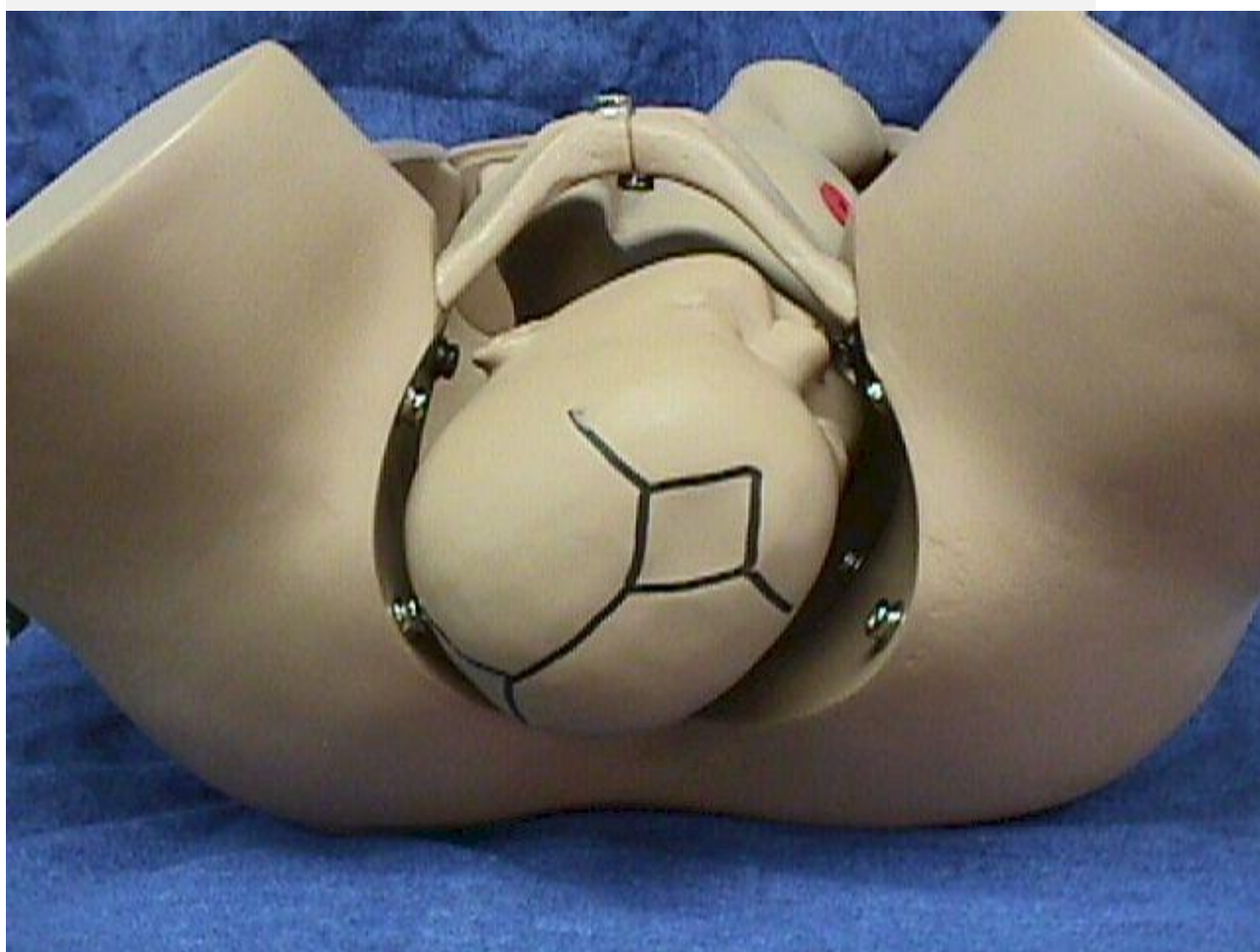医学教育网  
www.med66.com

医学教育网  
www.med66.com

医学教育网  
www.med66.com

医学教育网  
www.med66.com

医学教育网  
www.med66.com



↓ LOT 左枕横 ↓

 www.med66.com

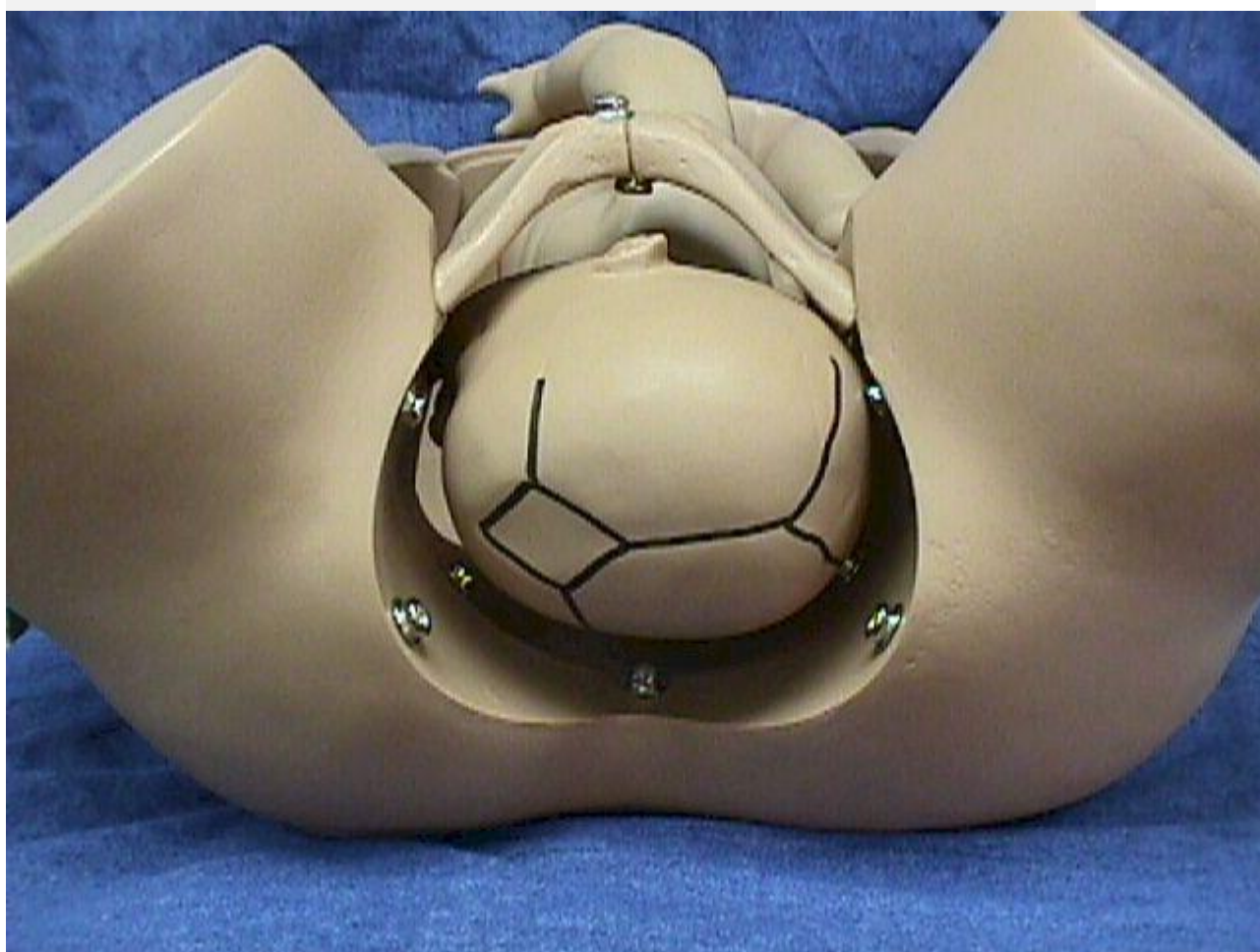 医学教育网  
www.med66.com

 医学教育网  
www.med66.com

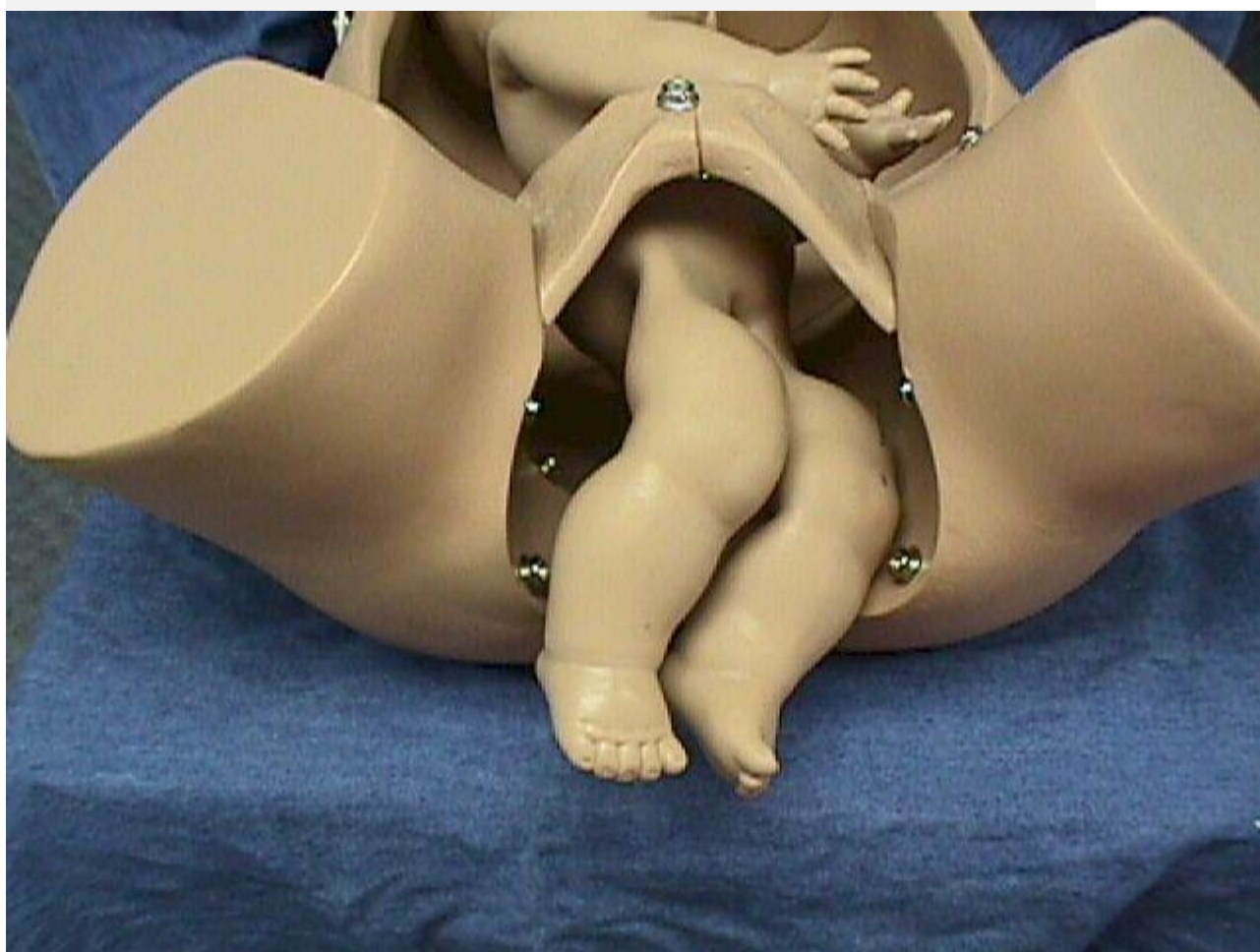
 医学教育网  
www.med66.com

 医学教育网  
www.med66.com

 医学教育网  
www.med66.com



↓ 臀位 ↓



祝您学习愉快！

祝您顺利通过考试！

感谢您对网校的支持！

如果您还有疑问，欢迎您继续提问！