

2019 年口腔执业医师第 4 单元

一、A1 型题

1. III° 烧伤面积 10%~19%，但已发生休克等并发症、呼吸道烧伤或有较重的复合伤，属于烧伤严重性分度的几度

- A. 不属于烧伤
- B. 轻度烧伤
- C. 中度烧伤
- D. 重度烧伤

E. 特重烧伤

2. 下列哪项不属于锁骨上窝转移灶的原发性癌灶

- A. 肺
- B. 甲状腺
- C. 乳房
- D. 胰腺
- E. 纵隔

3. 关于破伤风，正确的描述是

- A. 颈部肌肉强烈收缩最早出现
- B. 光线不能诱发全身肌肉抽搐
- C. 严重者神志不清
- D. 可出现尿潴留
- E. 不会发生骨折

4. 再生障碍性贫血的诊断，不正确的是

- A. 一般无肝脾和淋巴结肿大
- B. 中性粒细胞碱性磷酸酶阳性率和积分均应降低
- C. 末梢血淋巴细胞比例数增高
- D. 发热、出血、贫血

E. 骨髓可呈灶性增生，但巨核细胞减少

5. 下列哪一项是肝硬化门静脉高压症最具诊断价值的表现

- A. 腹水

- B. 脾大，脾功能亢进
- C. 腹壁静脉曲张
- D. 食管下段、胃底静脉曲张
- E. 黄疸

6. 下列是心肌梗死的全身症状，除了

- A. 发热
- B. 心动过速
- C. 白细胞增高

- D. 血沉增快
- E. 镜下血尿

7. 下列有关支原体肺炎的临床表现，不正确的是

- A. 头痛显著
- B. 大量咳痰，一般大量咳黏痰
- C. 胸膜累及时，可有胸膜摩擦音或胸水体征
- D. 潜伏期约 1~3 周，起病缓慢
- E. 发热退完后咳嗽可继续存在

8. 下列有关慢性肺源性心脏病发病的主要因素，不正确的是

- A. 气道梗阻
- B. 肺动脉高压
- C. 血黏度增加
- D. 肺血管阻力增加
- E. 低氧血症及高碳酸血症

9. 不属于阻塞性肺气肿的体征是

- A. 桶状胸
- B. 触觉语颤增强
- C. 肺下界和肝浊音界下降

- D. 叩诊呈过清音、心浊音界缩小或不易叩出
- E. 肺泡呼吸音降低，呼气明显延长

10. 脓肿切开引流目的不包括

- A. 排出脓液以达消炎解毒目的
- B. 减少局部疼痛肿胀
- C. 预防窒息发生
- D. 预防并发边缘性骨髓炎
- E. 切取组织送检

11. 有关游离皮片移植的下列描述，正确的是

- A. 皮片愈薄，生长能力愈差
- B. 全厚皮片较刃厚皮片移植后易收缩
- C. 全厚皮片耐磨及负重，但色泽变化也大
- D. 有感染的肉芽伤面，只能采用全厚皮片移植
- E. 口腔内植皮，多采用薄中厚皮片

12. 下列有关切口为“V”形缝合为“Y”形可以皮瓣成形术的说法中正确的是

- A. 可以使长度和宽度增加
- B. 可以使宽度增加，长度缩小
- C. 可以使长度和宽度均不增加
- D. 可以使皮肤的长度增加，宽度缩小
- E. 可以缩小长度和宽度

13. 葡萄酒斑状血管瘤属于

- A. 微静脉畸形
- B. 海绵状血管瘤
- C. 混合型血管瘤
- D. 蔓状血管瘤
- E. 杨梅状血管瘤

14. 在有感染的肉芽创面上植皮，宜选用

- A. 表层皮片
- B. 全厚皮片
- C. 薄中厚皮片
- D. 厚中厚皮片
- E. 保存真皮下血管网的全厚皮片

15. 常见的牙颌面畸形分类法中，不包括

- A. 颌骨发育过度所致牙颌面畸形
- B. 颌骨发育不足所致牙颌面畸形
- C. 长面畸形
- D. 牙源性错（牙合）畸形
- E. 对称性牙颌面畸形

16. 正确的正颌外科治疗程序是

- A. 制订手术计划+术前正畸+正确施术+术后正畸+追踪观察
- B. 术前正畸+制订手术计划+正确施术+术后正畸+追踪观察
- C. 术前正畸+制订手术计划+正确施术+术后正畸
- D. 制订手术计划+术前正畸+正确施术+术后正畸
- E. 术前正畸+制订手术计划+正确施术+追踪观察

17. 许勒位片可显示

- A. 颞下颌关节顶部影像
- B. 颞下颌关节后前位影像
- C. 颞下颌关节内侧 1/3 影像
- D. 颞下颌关节中部 1/3 影像
- E. 颞下颌关节外侧 1/3 影像

18. 上颌的根尖片，前磨牙根尖上方显示的低密度影像是

- A. 上颌窦
- B. 外斜线
- C. 翼钩
- D. 切牙孔
- E. 颞孔

19. 如怀疑有下颌下腺导管结石，X 线片检查首选

- A. 下颌体腔片
- B. 下颌曲面断层片
- C. 下颌骨侧位片+下颌横断（牙合）片
- D. 下颌下腺造影

E. 下颌下腺侧位片+下颌横断（牙合）片

20. 可影响胎儿发育，成为唇腭裂的诱因中，母亲的病毒感染为

A. 念珠菌

 医学教育网  
www.med66.com

B. 风疹

 医学教育网  
www.med66.com

C. 霍乱弧菌

D. 铜绿假单胞菌


E. 流行性乙型脑炎

 医学教育网  
www.med66.com

 医学教育网  
www.med66.com

21. 三叉神经功能检查不包括

A. 感觉功能

 医学教育网  
www.med66.com

B. 味觉功能

 医学教育网  
www.med66.com

C. 角膜反射

D. 腭反射

E. 运动功能

 医学教育网  
www.med66.com

22. 贝尔面瘫急性期的病人不恰当的治疗方法是

 医学教育网  
www.med66.com

A. 一疗程的激素治疗

B. 强电刺激，促进肌运动

C. 保护患眼，给予眼药水

 医学教育网  
www.med66.com

D. 减少户外活动

 医学教育网  
www.med66.com

E. 维生素 B<sub>1</sub>100mg 肌注，1 次/天

23. 下列关于三叉神经痛的临床表现中不包括

A. 闪电式剧痛

B. 可由扳机点引起

 医学教育网  
www.med66.com


C. 痛性抽搐

 医学教育网  
www.med66.com

D. 夜间发作多见

E. 间歇期无任何疼痛症状

24. 以下哪一项不是引起颞下颌关节急性前脱位的病因

 医学教育网  
www.med66.com

A. 张口状态下，受到外力打击

 医学教育网  
www.med66.com

B. 突然大张口

C. 长时间开口过度或使用暴力

D. 脱位处理不当或制动时间不够

E. 咬大块食物

25. 以下关于咀嚼肌紊乱疾病引起的颞下颌关节紊乱，不正确的是

A. 又称为翼外肌功能亢进

B. 可见关节弹响和开口过大

C. 可见疼痛和张口受限

D. 与精神紧张有关

E. 咀嚼肌负荷过大可导致发病

26. 颞下颌关节紊乱病的炎性疾病类的主要症状和翼外肌痉挛相似，它们的不同之处是

A. 炎性疾病类开口型不偏

B. 炎性疾病类开口度正常

C. 炎性疾病类疼痛位于髁突后方，该处有明显压痛，但不红肿

D. 炎性疾病类可发生弹响

E. 炎性疾病类无开口咀嚼痛

27. 颞下颌关节紊乱病的患病率最高的年龄组是在

A. 10~19 岁

B. 20~30 岁

C. 31~40 岁

D. 41~50 岁

E. 51~60 岁

28. 关于颞下颌关节强直造成的咬合错乱，不正确的是

A. 下颌牙弓变宽

B. 下颌磨牙舌向倾斜

C. 发生于成年者，咬合错乱不明显

D. 面下 1/3 垂直距离变短

E. 下颌前牙唇侧倾斜

29. 局麻注射过程中，为避免产生血肿，下列措施中不包括

A. 避免反复多方向穿刺

B. 针头不应有倒钩

- C. 深部注射时，避免进针过深
- D. 在局麻药中加入适量肾上腺素
- E. 注射麻药时缓慢推注

30. 颌面部较大的污染创口的局部处理原则是

- A. 每日更换敷料
- B. 创口湿敷
- C. 创口每日冲洗
- D. 创口一般可一期缝合，并适当引流
- E. 创口应行严密缝合，不必放引流物

31. 下列关于哪项是翼外肌功能亢进的主要症状

- A. 弹响和开口过大
- B. 疼痛可有扳机点
- C. 开闭、前伸、侧方运动的任何阶段有多声破碎音；开口型歪曲
- D. 多有疼痛
- E. 开口型偏向患侧

32. Schirmer 试验滤纸的夹持时间应为

- A. 1 分钟
- B. 2 分钟
- C. 3 分钟
- D. 4 分钟
- E. 5 分钟

33. 多形性腺瘤在大唾液腺中的好发部位依次是

- A. 腮腺、腮腺
- B. 腮腺、腮腺
- C. 腮腺、颌下腺
- D. 颌下腺、腮腺
- E. 腮腺、舌下腺

34. 腺样囊性癌最容易发生远处转移的器官是

- A. 脑

B. 骨

C. 肺

D. 肝

E. 肾

35. 舍格伦综合征伴发的结缔组织病，最常见的是

A. 多发性肌炎

B. 红斑狼疮

C. 结节性动脉炎

D. 硬皮病

E. 类风湿性关节炎

36. 牙龈瘤来源于

A. 牙龈上皮

B. 牙周膜

C. 颌骨骨皮质

D. 牙槽骨

E. 牙周膜及颌骨牙槽突的结缔组织

37. 口腔颌面部恶性肿瘤在我国最为常见的是

A. 牙龈癌

B. 上颌窦癌

C. 腭癌

D. 舌癌

E. 颊癌

38. 关于唇癌的描述不正确的是

A. 唇癌主要是鳞癌

B. 唇癌多发于下唇

C. 唇癌一般以手术治疗为主

D. 下唇癌常向颌下及下颌下淋巴结转移

E. 唇癌较其他口腔癌易发生颈淋巴结转移

39. 癌与肉瘤的根本区别是



- A. 发病年龄
- B. 组织学来源
- C. 对全身的影响
- D. 生长方式
- E. 临床症状

40. 治疗颌骨骨折的重要标准是

- A. 骨断端之间无异常动度
- B. 能正常张闭口
- C. 骨折线上牙齿保留完好
- D. 恢复正常的咬合关系
- E. 骨折断之间 2/3 复位

41. 颅颌牵引主要是用于

- A. 牙槽骨骨折
- B. 下颌骨骨折
- C. 颧骨骨折
- D. 上颌骨骨折
- E. 颧弓骨折

42. 关于智齿冠周炎临床表现不正确的是

- A. 冠周炎初期常无明显反应
- B. 临床常以慢性炎症形式出现
- C. 早期为局部的胀痛不适
- D. 病情发展后可出现自发跳痛
- E. 可引起不同程度的张口受限

43. 以下哪一项是面部危险三角区的范围

- A. 由双侧瞳孔连线的中点到双侧口角的连线构成
- B. 由双侧膜外部到上唇中点的连线构成
- C. 由双侧瞳孔到颊部正中的连线构成
- D. 向双侧眼外眦部与颊部正中的连线构成
- E. 由颊部正中到双侧口角的连线构成

44. 利多卡因一次最大用量为

A. 10~50mg

B. 80~100mg

C. 300~400mg

D. 800~1000mg

E. 1500mg

45. 关于煮沸消毒法，下列说法中错误的是

A. 可使刀刃锋利性受损

B. 杀灭乙肝病毒，应煮沸 30 分钟

C. 加入 2%碳酸氢钠，可缩短消毒时间

D. 适用于耐热、耐温物品

E. 消毒时间自浸入计算，一般 15~20 分钟

46. 关于减少瘢痕形成的重要措施，错误的是

A. 电刀手术创伤小，切口整齐

B. 细针细线正确对位缝合

C. 手术后保持无感染状态

D. 平行皮肤天然皱纹设计切口

E. 适当早期拆线面部无张力 5 天，颈部无张力 7 天

47. 腮腺手术后，常用的绷带包扎方法是

A. 单眼交叉绷带

B. 三角巾

C. 弹性绷带

D. 四头带

E. 交叉十字绷带

二、A2 型题

48. 男，70 岁，因观看足球比赛突然晕倒而入院治疗，查体发现左侧上、下肢瘫痪，腱反射亢进，左侧眼裂以下面瘫，伸舌时舌尖偏向左侧，左半身深、浅感觉消失。双眼左侧半视野缺失，瞳孔对光反射存在。考虑病变的部位在

A. 左侧中央前、后回

B. 右侧中央前回

C. 左侧内囊

D. 右侧内囊

E. 右侧中央前回

49. 女性，58 岁。2 型糖尿病 15 年，长期口服格列本脲 10mg/d。查体：血压 145/90mmHg，心、肺和腹部检查未见异常，双下肢无水肿。眼底检查：视网膜病变 III 期。空腹血糖 6.8mmol/L，餐后 2 小时血糖 10.6mmol/L，血尿素氮 6.2mmol/L，血肌酐 92.5mmol/L。尿常规检查尿糖 50mmol/L，蛋白阴性。为排除糖尿病肾病，最需要的实验室检查是

A. 尿酸化功能试验

B. 尿相差显微镜检

C. 肌酐清除率

D. 尿微量白蛋白

E. 24 小时尿蛋白定量

50. 患者，女性，29 岁，贫血病史 1 年，浅表淋巴结不肿大，肝、脾未触及，血象呈全血细胞减少，若诊断再障，哪项意义最大

A. 网织红细胞减少

B. 骨髓增生低下，造血细胞减少

C. 骨髓非造血细胞增多，NAP 增加

D. 铁粒幼细胞消失

E. 巨核细胞增多

51. 男，38 岁。间歇性水肿 10 余年，伴恶心、呕吐 1 周。血压 155/110mmHg。血常规 Hb80g/L。尿常规：尿蛋白(++)，颗粒管型 2~3 个/HP。血 Cr485 $\mu$ mol/L。原发病的诊断可能是

A. 隐匿性肾炎

B. 原发性高血压病

C. 慢性肾盂肾炎

D. 慢性肾小球肾炎

E. 肾病综合征

52. 女性，35 岁。阵发性上腹痛 2 年，夜间加重，疼痛有季节性，冬季明显，有反酸，

为进一步确诊首选的检查方法是

A. X 线钡餐检查

B. 胃镜

C. 胃液细胞学检查

D. 胃液分析

E. B 超

53. 患者，女，32 岁，发热半月，弛张热型，伴恶寒、关节痛。体检：皮肤淤点、Osler 结节，心脏有杂音，考虑为感染性心内膜炎。如需进一步确诊需做下列哪一项检查

A. X 线和心电图检查

B. 超声心动图

C. 组织学和细菌学检查

D. 血液学检查

E. 免疫学检查

54. 男，72 岁，持续胸痛伴呕吐、大汗 6 小时，血压 80/50mmHg，窦性心律，45 次/分，心电图示下壁和右室梗死，不合理的处置是

A. 首先静点硝酸甘油

B. 阿托品 0.5mg 肌注

C. 止吐、镇痛

D. 补液维持肺毛细血管楔压 15~18mmHg

E. 尽快行直接 PTCA

55. 患者，男，慢性支气管炎急性发作，伴发热。使用头孢他啶 2 周后，体温曾一度降至正常，症状缓解。后再次出现发热，经检查，口腔黏膜有白色念珠菌感染，此时抗生素可改用

A. 红霉素

B. 氯霉素

C. 青霉素

D. 两性霉素 B

E. 环丙沙星

56. 患者，女，28 岁。2 小时前打扫室内卫生时突然出现咳嗽、胸闷、呼吸困难，追问

病史近 3 年来每年秋季常有类似发作。体检：两肺满布哮鸣音，心脏无异常。X 线胸片显示心肺无异常。该患者最可能的诊断是

A. 慢性阻塞性肺疾病

B. 支气管哮喘

C. 心源性哮喘

D. 慢性喘息型支气管炎

E. 大叶性肺炎

57. 36 岁男性，因从楼上失足造成重伤入院治疗，入院时已经休克，其血液方面检查发现：血小板计数  $< 80 \times 10^9/L$ ；纤维蛋白原  $< 1.5g/L$ ；3P（鱼精蛋白副凝）试验阳性，可以确定其反映

A. ARDS

B. 法洛四联症

C. 严重肺功能不全

D. DIC

E. 右心衰

58. 38 岁女性，因头皮大面积撕裂伤入院诊治，则以下哪种征象能够判断患者进入休克代偿抑制期

A. 脉压  $< 30mmHg$

B. 脉压  $> 30mmHg$

C. 尿量  $< 20ml/小时$

D. 尿量  $> 30ml/小时$

E. 收缩压低于  $90mmHg$ ，同时少尿

59. 32 岁年轻患者，因外伤收治就诊，患者休克，代谢性酸中毒，则针对代谢性酸中毒代酸的治疗的药物，以下的说法正确的是

A. 8.5%碳酸氢钠

B. 10%乳酸钠

C. 1.25%碳酸氢钠

D. 5%碳酸氢钠

E. 20%乳酸钠

60. 70 岁，中风长期卧床的患者，最近因低血钾症出现一系列的临床表现，但是其中表现在心脏上最初的心电图表现是

A. T 波降低、变宽、双相或倒置

 医学教育网  
www.med66.com

B. ST 段降低

 医学教育网  
www.med66.com

C. QT 间期延长

D. ST 段升高

E. 心电图 U 波出现

 医学教育网  
www.med66.com

 医学教育网  
www.med66.com

61. 某患者，局部受冷风吹袭或着凉后，晨起时发现左半侧口角歪斜，眼睑不能闭合，半侧不能皱眉，额纹消失，最可能的诊断是

A. 三叉神经痛

B. 贝尔麻痹

C. 鼻咽癌

D. 舌咽神经痛

E. 茎突过长

 医学教育网  
www.med66.com

 医学教育网  
www.med66.com

 医学教育网  
www.med66.com

 医学教育网  
www.med66.com

62. 某小儿，拟行先天性腭裂修复术，以下各项中，选择最佳的麻醉方法为


A. 气管内插入麻醉

B. 控制性降压麻醉

C. 中药麻醉

D. 吸入麻醉

E. 局部麻醉

 医学教育网  
www.med66.com

 医学教育网  
www.med66.com

63. 某患儿，2 个月，右侧上唇 II 度唇裂，如行右侧上唇唇裂整复术，该患儿最合适的体重应为

A. 2~4kg 以上

B. 3~5kg 以上


C. 3~4kg 以上

D. 5~6kg 以上

E. 7~8kg 以上

 医学教育网  
www.med66.com

 医学教育网  
www.med66.com

 医学教育网  
www.med66.com

 医学教育网  
www.med66.com

64. 某患者，59 岁，左下第一磨牙因龋坏曾反复充填治疗，现在检查仍然发现遗留牙槽窝中时间较久的牙根，拟行拔除后修复，该牙称为

A. 残冠

B. 残片

C. 断根

D. 残根

E. 不良修复体

65. 某患者口底多间隙感染，呈搏动性跳痛，炎性肿胀明显，皮肤表面紧张、发红、光亮；触诊时有明显压痛点、波动感，呈凹陷性水肿，首要的处理是

A. 穿刺抽脓

B. 广泛切开引流

C. 气管切开

D. 局部热敷

E. 局限性切开引流后加压包扎

66. 患者，男，22岁。左侧面颊部皮下一肿物，缓慢生长，穿刺检查可抽出乳白色豆渣样分泌物，有时大体标本可见毛发。在镜下可见有脱落的上皮细胞、毛囊和皮脂腺等结构。

可诊断为

A. 皮脂腺囊肿

B. 皮样囊肿

C. 根尖囊肿

D. 表皮样囊肿

E. 鳃裂囊肿

67. 患者，男，22岁。因打架而被钝器击打颈部，伤口处有明显的瘀斑和血肿，无开放创口，其最确切的诊断应为

A. 挫伤

B. 擦伤

C. 钝器伤

D. 撕裂伤

E. 撕脱伤

68. 患者，男，47岁。左侧面部发作性电击样疼痛，拟诊断为左侧三叉神经痛，下列哪一项检查结果对鉴别原发性、继发性三叉神经痛有重要的意义

A. 痛觉检查

B. 温度觉检查

C. 咀嚼肌功能

D. 角膜反射减退、听力下降

E. 以上都不正确

69. 患者，男，55 岁，因右上颌肿物行右上颌骨切除和植皮术，术后所植皮片大部分坏死，遗留较大肉芽创面，准备再行皮肤移植消灭创面，最佳应选用

A. 中厚皮片

B. 刃厚皮片

C. 全厚皮片

D. 皮瓣

E. 带真皮下血管网的全厚皮片

70. 患者，男，45 岁，因左上颌骨切除后需行游离植皮，在左大腿切取中厚皮片后，供区创面的处理是

A. 创面涂抹龙胆紫液后绷带包扎

B. 严密缝合，敷料覆盖

C. 采用邻近组织瓣滑行修复创面

D. 伤口暴露，任其自然恢复

E. 覆盖油纱布及敷料再加绷带加压包扎

71. 患者，男，12 岁，因外伤导致舌体出现部分组织缺损，下列最佳的处理原则是

A. 细针细线缝合

B. 缝合不宜过深过宽

C. 尽量保持舌体长度

D. 尽量保持舌体宽度

E. 尽量保持舌体厚度

72. 患者，男，56 岁，舌体缺损采用左前臂皮瓣游离血管吻合移植，皮瓣转移术后 24 小时出现皮瓣灰白色、发凉、起皱，其原因是

A. 静脉瘀血

B. 静脉缺血



- C. 动脉瘀血
- D. 动脉缺血
- E. 动静脉同时缺血

73. 患者，男，22 岁，因外伤导致下唇正中撕裂，形成楔状缺损，其范围约为下唇的 1/5。

以下处理原则中哪项是不正确的

- A. Z 成形术
- B. 直接拉拢缝合
- C. 采用上唇组织瓣转移修复下唇缺损
- D. 应用抗生素
- E. 注射破伤风抗毒素

74. 某患者，女，31 岁，因左面部巨大毛痣，行毛痣切除植皮术，术后更换敷料的时间是

- A. 术后 3 天
- B. 术后 8 天
- C. 术后 3 周
- D. 术后 5 周
- E. 术后 2 个月

75. 患者，女，40 岁。昨夜开窗入睡，晨起时刷牙时发觉口角漏水，不能鼓腮，照镜时发觉右侧口角下垂，左侧向上歪斜，额纹消失。根据上述症状该患者最可能的诊断是

- A. 右侧中枢性面神经麻痹
- B. 左侧核上性面神经麻痹
- C. 右侧贝尔麻痹
- D. 左侧贝尔麻痹
- E. 右侧面肌痉挛

76. 患者，男，35 岁。自己左侧腮腺区有一肿物，现来医院就诊，医生需要做腮腺扪诊检查，下列正确的检查方式是

- A. 示指、拇指提拉触摸触诊
- B. 拇指、中指提拉触摸触诊
- C. 双手合诊法检查

- D. 示指指腹按压触诊
- E. 以示、中、无名三指平触为宜

77. 患儿，女，7 岁，检查发现左下第一乳切牙，II° 松动，需要拔除，临床常用的麻醉方法是

- A. 阻滞麻醉
- B. 浸润麻醉
- C. 表面麻醉
- D. 冷冻麻醉

E. 全是麻醉

78. 患者，女，32 岁。因口腔颌面部外伤，导致左侧眉缺失，现来就诊。医生检查后拟行采用皮肤移植方法进行眉再造手术。该患者最佳选用

- A. 刃厚皮片
- B. 薄中厚皮片
- C. 厚中厚皮片
- D. 游离皮片
- E. 全厚皮片

79. 某患者，男，48 岁，口腔颌面部外伤，有昏迷史，患者昏迷一段后清醒，随后头痛加剧、不安，进而嗜睡，再次进入昏迷状态，侧瞳孔散大，对光反射消失，根据上述症状该患者应首先考虑

- A. 脑震荡
- B. 脑水肿
- C. 脑挫裂伤
- D. 蛛网膜下血肿
- E. 硬脑膜外血肿

80. 患者，男，45 岁。因交通事故导致口腔颌面部多处裂伤，并伴有下颌骨多发性的骨折，口唇紫绀、神志不清及三凹征时，该患者的应急处理是

- A. 吸氧术
- B. 人工呼吸
- C. 骨折立即复位

D. 立即清创缝合

E. 气管切开术

81. 患者，男，因口腔颌面部创伤导致舌体裂伤，来院急诊，检查见患者口底肿胀，出血明显，该患者首先应采取止血方法是

A. 口服止血药物

B. 按压患侧的颈总动脉

C. 纱布块填塞止血

D. 行舌裂伤清创缝合术

E. 注射止血针

82. 某患者，女，35 岁，昨日在诊所拔右下颌第一磨牙，现在拔牙创出血不止。检查发现拔牙创舌侧有牙龈撕裂，长约 1cm，局部渗血比较明显，该患者最恰当的处理为

A. 棉纱球压迫止血

B. 填塞碘仿纱条

C. 行颈外动脉结扎术

D. 口服止血药物

E. 局麻下复位缝合牙龈裂口

83. 某患者，男，如患有甲状腺功能亢进需要拔牙，应在甲状腺功能亢进症得到控制后进行，基础代谢率应控制在+20 以下，并且脉搏不应超过

A. 85 次/分

B. 90 次/分

C. 95 次/分

D. 100 次/分

E. 105 次/分

84. 某患者，经 X 线检查示在拔牙后的牙槽窝下方颌骨内出现圆形囊性密度减低影像，最可能的诊断是

A. 残余囊肿

B. 含牙囊肿

C. 鼻腭管囊肿

D. 球上颌囊肿

E. 正中囊肿

85. 患者，女，50 岁。右耳垂下无痛性肿物五年，生长缓慢，肿瘤界限清楚，质地中等，扪诊呈结节状，可活动，无其他功能性障碍。最可能的临床诊断为右侧腮腺

A. 多形性腺瘤

B. 成釉细胞瘤

C. 动脉瘤

D. 中央型颌骨骨髓炎

E. 扁平苔藓

86. 男，45 岁，交通事故致头面部外伤。行环甲膜切开术进行抢救，随后改行常规气管切开术，应在多少小时内行常规气管切开术后，缝合环甲膜切开伤口

A. 12h

B. 24h

C. 36h

D. 48h

E. 72h

87. 女，9 个月。医院医生检查后，诊断为左上唇 II 度唇裂，下列哪项表现符合此诊断

A. 仅红唇部分的裂开

B. 上唇部分裂开，但鼻底尚完整

C. 整个上唇至鼻底完全裂开

D. 皮肤和黏膜无裂开，下方的肌层未能联合

E. 皮肤和黏膜无裂开，下方的肌层错位联合

88. 患者，55 岁。患者上颌窦癌导致眶下神经受累可发生面颊部感觉迟钝或麻木，说明肿瘤侵犯了

A. 上颌窦上壁

B. 上颌窦内壁

C. 上颌窦外壁

D. 上颌窦下壁

E. 上颌窦后壁

89. 患者下唇黏膜半透明、浅蓝色的小泡，质地软而有弹性，咬伤而破裂，流出蛋清样

透明黏稠液体，囊肿消失，破裂处愈合后，可再次形成，最可能的诊断是

- A. 皮样囊肿
- B. 舌下腺囊肿
- C. 黏液囊肿
- D. 表皮样囊肿
- E. 口底囊肿

90. 患者，男性，58 岁。腮腺区肿物，位于腮腺后下极，扪诊肿瘤呈圆形，表面光滑，质地较软，有时有弹性感，有消长史，<sup>99m</sup>Tc 核素显像呈热结节，该患者最可能的诊断是

- A. 舍格伦综合征
- B. 流行性腮腺炎
- C. 腮腺沃辛瘤
- D. 慢性复发性腮腺炎
- E. 腮腺良性肥大

91. 患者，男，15 岁，踢球时，不慎上前牙外伤，因左上前牙外伤脱位做了复位固定结扎，固定结扎的时间应是

- A. 1 周
- B. 1~2 周
- C. 3~4 周
- D. 4~6 周
- E. 6~8 个月

92. 患者，男性，55 岁，要求拔除左上后牙残根。投照左上颌第二磨牙根尖片后，腭侧根与上颌窦底影像重叠，可根据下列哪种征象判断牙根是否位于上颌窦内

- A. 上颌窦是否过大
- B. 上颌窦底是否突入牙根之间
- C. 垂直角度是否过大
- D. 牙周膜及骨硬板是否连续
- E. 根尖周是否密度减低

93. 患儿，女性，4 岁，先天性左侧完全性腭裂，行腭裂修复术后为了达到满意的语音效果，术后应进行

- A. 局部理疗
- B. 调整饮食习惯
- C. 大剂量应用抗生素
- D. 长期配戴腭护板
- E. 语音训练

94. 患者两年来右侧后牙痛，痛时引起右半侧头面部痛。疼痛为阵发性，进冷热食不加重疼痛，晨起洗脸时易发疼痛，服止痛药无效。该患者最可能患的疾病是

- A. 急性牙髓炎
- B. 急性中耳炎
- C. 三叉神经痛
- D. 急性上颌窦炎
- E. 慢性牙髓炎急性发作

95. 患者，男，检查发现左侧颞下颌关节开口末、闭口初期弹响，关节检查发现张口度达 5.5cm，开口型偏向右侧，X 线检查开口位时髁突超过关节结节，关节造影检查未见关节囊、关节盘的改变，最可能的诊断是

- A. 左侧可复性关节盘前移位
- B. 左侧关节囊扩张伴关节盘附着松弛
- C. 右侧可复性关节盘前移位
- D. 右侧翼外肌亢进
- E. 左侧翼外肌亢进

96. 男性，40 岁。左腮腺区切割伤，创口已缝合 3 周，但仍未愈，有较大量清亮液体流出，进食时明显。该患者发生了

- A. 感染
- B. 腮痿
- C. 血肿
- D. 腮腺囊肿破裂
- E. 味觉出汗综合征

97. 女，30 岁。左颈部肿块 2 年，渐增大，表面部分呈浅蓝色，触诊为实性，无结节，压迫无退缩，无症状。最可能的诊断是

- A. 海绵状血管瘤
- B. 黏液囊肿
- C. 黏液表皮样癌
- D. 多形性腺瘤
- E. 急性炎症

98. 患者，男，55 岁。右下颌后牙有洞一年余求补。无明显自觉症状，患者一周前刚完成肿瘤放疗疗程。口腔检查：右下第一磨牙残冠，已穿髓底，无法牙体修复，建议拔除。拔牙时机应选择

- A. 半年后
- B. 1 年后
- C. 2 年后
- D. 3 个月后
- E. 3 年后

99. 患者，男。因智齿冠周脓肿引起右侧咬肌间隙脓肿，切开引流后，流出大量灰白色稀薄腐臭脓液，可为哪种感染所导致

- A. 大肠杆菌
- B. 结核杆菌
- C. 金黄色葡萄球菌
- D. 变形链球菌
- E. 混合细菌感染

### 三、A3/A4 型题

(100~102 题共用题干)

男性 15 岁，发热、咽痛 2 周后出现双眼睑及下肢水肿，伴乏力血压 170/95mmHg，尿蛋白 (++)，尿红细胞 5~10 个/HP，血肌酐 130 $\mu$ mol/L，血清白蛋白 34g/L。

100. 上述临床表现符合

- A. 肾病综合征
- B. 隐匿性肾炎
- C. 急性肾炎综合征
- D. 慢性肾炎综合征

E. 急进性肾炎综合征

101. 本例最可能的诊断是

A. 急性肾小球肾炎

B. 系膜毛细血管性肾小球肾炎

C. IgA 肾病

D. 急进性肾小球肾炎

E. 非 IgA 系膜增生性肾小球肾炎

102. 该患者最主要的治疗方法是

A. 泼尼松 60mg/d

B. 青霉素静脉滴注

C. 休息和对症处理

D. 静脉补充白蛋白

E. 大剂量呋塞米利尿消肿

(103~107 题共用题干)

患者，女，65 岁。反复咳嗽、咳痰 25 年，心悸、气促、下肢间歇性水肿 3 年，病情加重伴畏寒发热 1 周入院。体检：T38℃，呼吸急促，口唇发绀，双肺叩诊过清音，中下肺有湿性啰音，心率 110 次/分，心律齐，无杂音，双下肢重度水肿。

103. 根据上述症状，该患者最可能的诊断是

A. 慢性支气管炎（慢支）

B. 慢支+肺气肿

C. 慢支+肺气肿+肺心病

D. 慢性阻塞性肺疾病

E. 慢支+肺气肿+心肌病

104. 假设该病例呼吸困难突然进一步加重，右肺呼吸音明显较前减弱，应立即进行的检查是

A. 胸部 X 线

B. 心电图

C. 动脉血气分析

D. 肺功能



E. 胸腔 B 超

105. 为明确诊断首选的检查是

A. 胸部 X 线检查

B. 心电图检查

C. 动脉血气分析

D. 痰培养及药敏试验

E. 血胆固醇和甘油三酯测定

106. 该患者应采取的主要治疗措施为

A. 控制感染与改善呼吸功能

B. 祛痰与止咳

C. 解痉与平喘

D. 低浓度持续吸氧

E. 给予利尿剂和强心剂

107. 假设病情仍继续恶化，出现昏睡或昏迷，血气分析  $\text{PaO}_2 6.7\text{kPa}$  (50mmHg)，

$\text{PaCO}_2 10.7\text{kPa}$  (80mmHg)，此时首先考虑的合并症为

A. ARDS

B. 脑出血

C. 肺性脑病

D. 感染中毒性脑病

E. 脑栓塞

(108~109 共用题干)

26 岁男性，由于唇痂导致血栓性翼丛静脉炎，先进现进入昏迷中。

108. 若此患者现在表现为皮肤苍白、湿冷、发绀，尿量低于 30ml/h 的话，则可以考虑

A. 休克代偿期

B. 低排高阻型休克

C. 高排低阻型休克

D. 暖休克

E. 轻度休克

109. 若治疗时除了针对休克进行相应治疗，还需要进行哪种药物的输注

- A. 5%葡萄糖溶液
- B. 1.25%碳酸氢钠溶液
- C. 皮质激素+抗生素
- D. 1.86%乳酸钠
- E. 0.45%氯化钠溶液

(110~112 共用题干)

患者老年女性，因颈部肿瘤前来就诊。

110. 如果在检查当中发现锁骨上窝有转移灶，则下列哪种原发灶的转移可以排除

- A. 肺脏
- B. 乳房
- C. 胃肠道
- D. 肝脏
- E. 纵隔

111. 若患者最初就诊的原因为颈部的肿瘤，经检查发现为转移灶，则下列哪种癌症的应该为高度怀疑

- A. 甲状腺癌
- B. 肝癌
- C. 胃癌
- D. 胰腺癌
- E. 结肠癌

112. 关于转移性淋巴结肿瘤的说法，下列不正确的是

- A. 质地较硬，初起常为单发、无痛，周围组织粘连较明显
- B. 以后迅速增多，肿块呈结节状、固定
- C. 可出现局部或放射性疼痛
- D. 晚期肿块可发生坏死、破溃、感染、出血
- E. 晚期肿块外观可呈菜花样，分泌带有恶臭的分泌物

(113~115 题共用题干)

患者，男，48 岁。右舌缘溃疡半年不愈，全身无其他不适。经检查诊断为舌鳞状细胞癌 II~III 级。经专家门诊详细检查后诊断为右舌侧缘鳞状细胞癌 T<sub>2</sub>N<sub>2</sub>M<sub>0</sub>。

113. T<sub>2</sub> 的代表含义是

- A. 肿瘤最大直径小于或等于 1cm
- B. 肿瘤最大直径介于 1~2cm 之间
- C. 肿瘤最大直径等于 2cm
- D. 肿瘤最大直径 >2cm, ≤4cm
- E. 肿瘤最大直径大于 4cm

114. N<sub>2</sub> 的代表含义是

- A. 不能评估有无区域性淋巴结转移
- B. 无区域性淋巴结转移
- C. 同侧单个淋巴结转移, 直径 ≤3cm
- D. 淋巴结转移
- E. 双侧或对侧淋巴结转移, 其中最大直径 ≤6cm

115. M<sub>0</sub> 的代表含义是

- A. 不能评估有无远处转移
- B. 有远处转移
- C. 无区域性淋巴结转移
- D. 原位癌
- E. 无远处转移

(116~118 题共用题干)

患者, 男, 70 岁, 体弱。行肠道手术后四天, 右侧腮腺区局部皮肤红热现象显著, 表面皮肤发红, 呈硬性浸润, 触痛明显。

116. 检查右侧腮腺导管口时, 较符合急性化脓性腮腺炎体征的是

- A. 唾液清亮
- B. 胶冻状液体溢出
- C. 腮腺导管口红肿, 轻轻按摩腺体可见脓液自导管口溢出
- D. 蛋清样唾液
- E. 雪花样唾液

117. 下列不符合急性化脓性腮腺炎的表现的是

- A. 常为单侧受累, 双侧同时发生者少见

- B. 特别好发于全身疾病及腹部外科手术后者
- C. 硬性浸润，明显触痛
- D. 有轻度开口困难
- E. 肿胀消长与进食有关

118. 诊治过程中下列哪项是错误的

- A. 做腮腺造影
- B. 纠正机体脱水和电解质紊乱
- C. 取脓性分泌物作细菌培养选择药物
- D. 理疗及增进唾液分泌
- E. 加强口腔卫生护理

(119~122 题共用题干)

患者，女，45 岁，上颌窦癌行上颌骨全切除术，在右大腿取皮。拟行整复手术进行皮肤移植。

119. 如口腔内创面需行游离植皮术，应选择切取哪一类皮片

- A. 全厚皮片
- B. 厚中厚皮片
- C. 薄中厚皮片
- D. 刃厚皮片
- E. 以上均可

120. 如患者选用上述皮片，此皮片的厚度一般为

- A. 0.1~0.25mm
- B. 0.2~0.25mm
- C. 0.35~0.5mm
- D. 0.37~0.95mm
- E. 0.62~0.80mm

121. 如患者拟行眉再造手术，应选择切取哪一类皮片

- A. 全厚皮片
- B. 厚中厚皮片
- C. 薄中厚皮片

D. 刃厚皮片

E. 以上均可

122. 从生理上来说，一般皮片移植后多久即已基本成活

A. 1~6 小时

B. 6~12 小时

C. 12~24 小时

D. 18~24 小时

E. 48~72 小时

(123~127 题共用题干)

患者，女，43 岁，全口牙齿情况差，多个龋齿，后牙个别牙牙体缺失。

123. 如想要观察该患者所有的这些牙体情况，需拍摄

A. 全口牙位曲面体层片

B. 下颌骨后前位片

C. 下颌骨开口后前位

D. 根尖片

E. (牙合)翼片

124. 如果拍片时颌骨体内有时可见边缘清楚的圆形或卵圆形致密影，直径多为 2~4mm，与牙根无关，应诊断为

A. 致密骨岛

B. 牙瘤

C. 根尖周脓肿

D. 致密性骨炎

E. 根尖周肉芽肿

125. 如果拍片时发现左上中切牙根尖周骨质弥散性破坏，边界不清，范围较小，骨硬板消失，周围骨质较疏松呈云雾状，应诊断为

A. 内生骨疣

B. 根尖周囊肿

C. 根尖周脓肿

D. 致密性骨炎

E. 根尖周肉芽肿

126. 如果拍片时发现右下第一前磨牙根尖有圆形密度降低区，病变直径一般不超过 0.7cm，周界清楚，病变周围的骨质正常，应诊断为

 医学教育网  
www.med66.com  
A. 内生骨疣

 医学教育网  
www.med66.com

B. 根尖周囊肿

C. 根尖周脓肿

D. 致密性骨炎

 医学教育网  
www.med66.com

 医学教育网  
www.med66.com

E. 根尖周肉芽肿

127. 如果拍片时发现左下第一磨牙根尖周，以病原牙为中心形成形状较规则圆形低密度透射区，边缘清晰，且有一薄层致密线条影，应诊断为

 医学教育网  
www.med66.com  
A. 内生骨疣

 医学教育网  
www.med66.com

B. 根尖周囊肿

C. 根尖周脓肿

D. 致密性骨炎


 医学教育网  
www.med66.com

 医学教育网  
www.med66.com

E. 根尖周肉芽肿

(128~130 题共用题干)

患儿颞部受外伤导致颞下颌关节强直。

 医学教育网  
www.med66.com

 医学教育网  
www.med66.com

128. 若双侧颞下颌关节都已受累，病人无法承受同期双侧手术，需要 2 次手术，两次手术之间的间隔不应超过

A. 一周

B. 两周

C. 三周

D. 一个月


E. 两个月

 医学教育网  
www.med66.com

 医学教育网  
www.med66.com

129. 颞下颌关节强直术后复发率较高。下列哪项是导致颞下颌关节强直复发的相关因素

A. 患者的年龄

 医学教育网  
www.med66.com  
B. 术后开口练习

 医学教育网  
www.med66.com

C. 切骨的多少

D. 骨膜对复发的作用

E. 以上都是

130. 如患者为单侧真性强直，这类病例常伴有比较严重的面下部发育障碍，哪项可除外

A. 患侧面部扁平

B. 颞点偏向患侧

C. 患侧角前切迹加深

D. 健侧下颌相对较长

E. 患侧下颌体以及升支短小

(131~132 题共用题干)

患者，女，43 岁。右侧腮腺区反复肿胀两年，口腔时有咸味。

131. 如诊断为慢性阻塞腮腺炎，则右侧腮腺导管口会出现

A. 雪花样唾液

B. 棕色唾液

C. 清亮唾液

D. 导管口红肿

E. 无唾液

132. 慢性阻塞腮腺炎的造影表现为

A. 造影剂外溢

B. 呈腊肠样改变

C. 有占位性病变

D. 抱球状

E. 主导管移位

四、B 型题

(133~136 题共用选项)

A. 血压为 125/85mmHg

B. 血压为 110/70mmHg

C. 血压为 150/90mmHg

D. 血压为 190/120mmHg

E. 血压为 170/105mmHg

133. 正常高值

134. 1 级高血压

135. 2 级高血压

136. 3 级高血压

 医学教育网  
www.med66.com (137~138 题共用选项)

 医学教育网  
www.med66.com

A. 0.9%氯化钠溶液

B. 5%碳酸氢钠

C. 1.25%碳酸氢钠

 医学教育网  
www.med66.com

 医学教育网  
www.med66.com

D. 5%乳酸钠

E. 1.86%乳酸钠

 医学教育网  
www.med66.com

 医学教育网  
www.med66.com

137. 若将代谢性酸中毒的患者进行纠正的话，可使用以上哪种药物

138. 在纠正急性缺水时，需要使用等渗盐水和以上哪种药物相配伍

(139~140 题共用选项)

A. 结核杆菌

 医学教育网  
www.med66.com

B. 气性坏疽

 医学教育网  
www.med66.com

C. 铜绿假单胞菌

D. 破伤风

E. 真菌

 医学教育网  
www.med66.com

 医学教育网  
www.med66.com

139. 以上哪种感染可以出现“冷脓肿”的反应

140. 以上哪种感染常称为“二重感染”

(141~143 题共用选项)

A. 16 岁以后

B. 3~6 个月

 医学教育网  
www.med66.com


C. 6~12 个月

 医学教育网  
www.med66.com

D. 4~6 岁

E. 9~11 岁

141. 唇腭裂的序列治疗外科正畸治疗常在

 医学教育网  
www.med66.com 142. 双侧唇裂修复术的时间为

 医学教育网  
www.med66.com

143. 牙槽突植骨术一般是

(144~146 题共用选项)



- A. 上唇
- B. 下唇
- C. 上颌骨
- D. 下颌骨
- E. 颧骨

144. 成釉细胞瘤好发于

145. 黏液腺囊肿好发于

146. 新生儿颌骨骨髓炎好发于

(147~150 题共用选项)

- A. 眼睑不能闭合
- B. 同侧额纹消失
- C. 鼻唇沟变浅或消失
- D. 伸舌偏向患侧
- E. 患侧口角下垂

147. 面神经颞支损伤表现为

148. 面神经颧支损伤表现为

149. 面神经颊支损伤表现为

150. 面神经下颌缘支损伤表现为

参考答案：

### 2019 年口腔执业医师第 4 单元答案与解析

一、A1 型题

1. 【正确答案】D

【答案解析】重度烧伤：烧伤总面积 30%~49%，或Ⅲ° 烧伤面积 10%~19%，或Ⅱ°、Ⅲ° 烧伤面积不足上述百分比，但已发生休克等并发症、呼吸道烧伤或有较重的复合伤。

2. 【正确答案】B

【答案解析】锁骨上窝转移性肿瘤的原发癌灶，多在胸腹部（肺、纵隔、乳房、胃肠道、胰腺等）。胃肠道、胰腺癌肿的颈部淋巴结转移，经胸导管至左锁骨上窝。颈部转移性肿瘤：

原发癌灶绝大部分（85%）在头颈部，尤以鼻咽癌和甲状腺癌的转移最为多见。

3. 【正确答案】D

【答案解析】破伤风发作期临床表现为 12~24 小时后出现典型的肌肉强烈收缩，初为咬肌，以后依次为面肌、颈项肌、背腹肌、四肢肌群、膈肌和肋间肌。出现牙关紧闭，“苦笑面容”，躯干呈角弓反张状，肢体可出现屈膝、弯肘、半握拳姿态。在持续紧张收缩的基础上，任何光线、声响、震动或触碰，均能诱发全身肌群的痉挛和抽搐。每次发作持续数秒至数分钟，患者面色发绀、呼吸急促、口吐白沫、流涎、磨牙、头频繁后仰、四肢抽搐不止、全身大汗、非常痛苦。强烈的肌痉挛，可造成肌断裂、骨折、尿潴留；持续性呼吸肌群和膈肌痉挛，可造成呼吸停止，及至死亡。患者神志始终清楚。易发生的并发症有窒息、肺部感染、酸中毒和循环衰竭。

4. 【正确答案】B

【答案解析】诊断再生障碍性贫血时，中性粒细胞碱性磷酸酶阳性率和积分均应增高。其余各项均正确。

5. 【正确答案】D

【答案解析】门脉高压症：脾大、侧支循环建立和开放、腹水是门脉高压症的三大临床表现。①脾大：脾脏因长期淤血而大，多为轻、中度肿大，消化道出血后可暂时性缩小。脾大伴有血细胞减少，称为脾功能亢进。②侧支循环建立和开放：临床上有二支重要的侧支循环开放，即食管和胃底静脉、腹壁静脉、痔静脉。食管和胃底静脉曲张是肝硬化的特征性表现。③腹水：是肝硬化失代偿期最常见和最突出的表现。腹水形成的机制：门静脉压力增高；低蛋白血症；继发性醛固酮和抗利尿激素增多。

6. 【正确答案】E

【答案解析】发热、心动过速、白细胞升高可达  $(10\sim 20) \times 10^9/L$  和血沉加快可持续 1~3 周等，由坏死物质吸收所引起，一般在疼痛发生 24~48 小时后，程度与心肌梗死的面积呈正相关，体温一般在 38℃ 左右，很少超过 39℃，持续约 1 周。起病数小时至 2 日血中游离脂肪酸增高。一般无镜下血尿。

7. 【正确答案】B

【答案解析】支原体肺炎发病一般缓慢，潜伏期较长、发病时可有头痛，咳嗽，少量咳痰，一般无大量咳黏痰的临床表现，咳嗽症状可持续到发热退完后，累及胸膜者可有胸膜摩擦音及胸水体征。

8. 【正确答案】A

【答案解析】肺心病的发病先决条件是肺血管阻力增加所致的肺动脉高压，使右心负荷加重，引起右室肥厚、扩大，导致肺心病。血黏度增加亦可加重肺动脉高压。长期的低氧血症和高碳酸血症可直接使心肌功能受损，加重右心功能衰竭。但气道梗阻不是诱发肺心病的直接因素。

9. 【正确答案】B

【答案解析】阻塞性肺气肿的早期可无异常体征。随疾病进展出现肺气肿体征：桶状胸、语音震颤减弱、叩诊呈过清音、两肺呼吸音减弱，呼气延长。部分患者可闻及干性啰音和(或)湿性啰音。

10. 【正确答案】E

【答案解析】脓肿切开引流的目的有以下四项：①使脓液或腐败坏死物迅速排出体外，以达消炎解毒的目的；②解除局部症状，以防发生窒息；③防止边缘性骨髓炎发生；④预防感染向颅内和胸腔扩散或侵入血循环。切取组织送检不是脓肿切开引流的目的。

11. 【正确答案】E

【答案解析】皮片愈薄生长能力愈强，且容易收缩，因此有感染创面只能用薄断层皮片；全厚皮片有弹性能耐摩擦和负担重力，色泽变化不大，故在面部多用；

口腔内植皮，一般多采用薄中厚皮片；有感染的肉芽创面或骨面，则只能采用刃厚皮片移植。

12. 【正确答案】D

【答案解析】在皮肤上作“V”形切口，分离三角形皮瓣及两侧皮下组织，利用组织的收缩性，使三角形皮瓣后退，再将切口缝为“Y”形，可以使皮肤的长度增加，宽度缩小。反之，在皮肤上作“Y”形切口，分离三角形皮瓣及对直切口两侧行潜行分离，利用组织的弹性，将三角形皮瓣向前推进，把切口缝合成“V”形，则可使皮肤的长度缩短，宽度增加。

13. 【正确答案】A

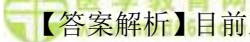
【答案解析】微静脉畸形即常见的葡萄酒色斑。多发于颜面部皮肤，常沿三叉神经分布区分布。口腔黏膜较少。

14. 【正确答案】A


【答案解析】表层皮片也称刃厚皮片，包括表层和很薄的一层真皮最上层的乳头层，厚度 0.2~0.25mm，这种皮片移植后的生活力强，感染力亦强，能生长在有轻微感染经过适当

处理后的肉芽组织创面上，其他皮片不能生长在这种创面。保存真皮下血管网的全厚皮片带一薄层脂肪组织，收缩性小，柔软，适宜于肌腱和肌暴露处移植。

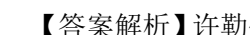
15. 【正确答案】E

 【答案解析】目前对牙颌面畸形尚无公认的统一分类方法。讨论以生长发育本身所致牙颌面畸形的正颌外科治疗为主，故采用包含 Angle 分类标准在内的，以颅、颌、（牙合）三维空间关系异常为基础的牙颌面畸形分类法。①颌骨发育过度所致牙颌面畸形；②颌骨发育不足所致牙颌面畸形；③长面畸形；④牙源性错（牙合）畸形；⑤复合性牙颌面畸形；⑥不对称性牙颌面畸形。

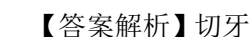
16. 【正确答案】B

 【答案解析】对于一个需要正颌治疗的病例，首先需要进行 X 线投影测量，在此基础上进行术前正畸，排齐牙列、去代偿、调整上下牙弓的形态宽度，以减少术中牙骨段分块的机会，降低手术的难度，减小手术创伤，缩短手术时间。然后，再通过面型预测分析制定手术计划，正确施术，并进行术后正畸，以便协助手术建立良好的咬合关系，提高矫治效果，增加术后牙骨段的稳定性，减少术后畸形的复发程度，之后的追踪观察也是不可忽视的。

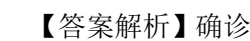
17. 【正确答案】E


 【答案解析】许勒位片仅可较清晰显示关节外侧 1/3 的病变，但不能显示关节内侧骨质病变。为进一步提高诊断率及克服许勒位片影像重叠不能发现关节内外病变的缺点，临床应用矫正许勒位，此检查根据被检查患者的髁突垂直角、水平角来调整 X 线中心线的垂直角及水平角，因而可以准确显示关节外 1/3 的关节间隙情况与关节结构的形态，但操作复杂。

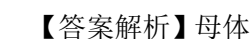
18. 【正确答案】A

 【答案解析】切牙孔在上前牙牙片可见，外斜线和颞孔在下颌牙片可见，牙片上看不到翼钩。

19. 【正确答案】E

 【答案解析】确诊应作 X 线检查，下颌下腺涎石应投照下颌横断（牙合）片及下颌下腺侧位片，前者适用于下颌下腺导管较前部的涎石，后者适用于下颌下腺导管后部及腺体内的涎石。

 20. 【正确答案】B

 【答案解析】母体在妊娠初期，罹患病毒感染性疾病如风疹等，也可能影响胚胎的发育而成为畸形发生的诱因。

21. 【正确答案】B

【答案解析】三叉神经损伤最先丧失的是痛觉，随后温度觉和触觉相继消失，故要进行感觉功能检查；三叉神经中的眼神经损伤的判断需要检查角膜反射；腭反射是刺激软腭后缘观察软腭提升运动的功能，检查腭神经是否病变；运动功能主要是检查咀嚼肌的功能，相关的神经有颞深神经、咬肌神经和翼外肌神经；与味觉功能相关的神经是舌咽神经和面神经鼓索，与三叉神经无关。

22. 【正确答案】B

【答案解析】急性期。起病 1~2 周内可视为急性期。此阶段主要是控制炎症水肿，改善局部血液循环减少神经受压。可给阿司匹林 0.5~1.0g，3 次/天。如无禁忌，大多数人主张进行一疗程的激素治疗，可采用地塞米松 5~10mg 静脉滴注，每日 1 次。或口服泼尼松 30~60mg/d 口服激素应在起病后立即给予，连续服用 2~3 日，以后即逐渐减量，一般连续使用激素不超过 10 日。此外，给予维生素 B<sub>1</sub>100mg 肌注，1 次/天；维生素 B<sub>12</sub>1000μg 肌注，2 次/天。可做理疗，可给超短波透热疗法或红外线照射茎乳孔部。此时期不宜应用强烈针刺、电针等治疗，以免导致继发性面肌痉挛。可给予局部热敷，肌按摩。1 周以后，可用维生素 B 族行穴位注射。

23. 【正确答案】D

【答案解析】本病的主要表现是在三叉神经某分支区域内，骤然发生闪电式的极为剧烈的疼痛。疼痛可自发，也可由轻微的刺激“扳机点”所引起。发作多在白天，每次发作时间一般持续数秒、数十秒或 1~2 分钟后又骤然停止。有时还可出现痛区潮红，结合膜充血，或流泪、出汗流唾液以及患侧鼻腔黏液增多等症状，称为痛性抽搐。两次发作之间称间歇期，无任何疼痛症状。

24. 【正确答案】D

【答案解析】在正常情况下，大开口末，髁突和关节盘从关节窝向前滑动，止于关节结节下方或稍前方。咀嚼肌紊乱或关节结构紊乱的患者，当大开口时，翼外肌继续收缩将髁突过度地向前拉过关节结节；同时闭口肌群发生反射性挛缩，使髁突脱位于关节结节前上方，而不能自行回复原位。关节结节过高或关节结节前斜面过陡是前脱位的解剖因素。关节区或下颌骨外伤，尤其是开口状态下颞部受到外力、使用开口器或全麻口腔插管等均可造成关节脱位。急性脱位后如治疗不及时，可并发慢性滑膜炎和关节囊炎，或并发关节囊及韧带松弛而造成复发性关节脱位。

25. 【正确答案】 A

【答案解析】咀嚼肌紊乱疾病类颞下颌关节紊乱病主要为咀嚼肌的功能不协调、功能亢进和痉挛等。常见类型包括翼外肌功能亢进、翼外肌痉挛、咀嚼肌群痉挛和肌筋膜炎。

①翼外肌功能亢进：主要症状是弹响和开口过大。弹响发生在一侧时，开口型在开口末偏向健侧；双侧均有弹响时，开口型不偏斜或偏向翼外肌收缩力较弱侧。一般无疼痛。

②翼外肌痉挛：主要表现是疼痛和开口受限，引起疼痛和开口受限的机制是翼外肌痉挛。检查时开口中度受限，开口度 $2\sim 2.5\text{cm}$ ，被动开口度大于自然开口度，开口时下颌偏向患侧。翼外肌相应面部（下关穴处和上颌结节后上方）有压痛，但无红肿，关节区无压痛。

③肌筋膜炎：多由（牙合）因素、精神紧张、咀嚼肌负荷过大、外伤以及寒冷刺激引起。疼痛性质为持久性钝痛，有压痛点，压痛点敏感时称扳机点。开口轻度受限，被动开口可开口到正常范围，但有疼痛。

26. 【正确答案】 C

【答案解析】炎性疾病类疼痛位于髁突后方，该处有明显压痛，但不红肿。

27. 【正确答案】 B

【答案解析】颞下颌关节紊乱病好发于青壮年，以 20~30 岁患病率、就诊率最高。

28. 【正确答案】 A

【答案解析】颞下颌关节强直可以造成下颌骨的发育停止，下颌骨体积变小，牙弓变窄。

29. 【正确答案】 D

【答案解析】口腔局麻导致血肿最常见原因是刺破翼静脉丛，故行上颌结节阻滞麻醉过程中注意针尖刺入不宜过深，以免刺破上颌结节后方的翼静脉丛，引起血肿，避免反复多方向穿刺，针头不应有倒钩，以免增大注射中刺伤血管的风险。注射麻药时缓慢推注，避免过急注射，导致局部压力过大，损伤周围血管。加入适量肾上腺素是为了促进麻药吸收，并减少出血，并不是避免血肿的措施。

30. 【正确答案】 D

【答案解析】污染创口也应力争作初期缝合，如为损伤引起，应行清创术后作初期缝合。可能发生感染者，缝合后应放置引流物。经缝合后的污染创口，除为拔除引流物或怀疑创口有感染时，一般不宜随意打开检视。污染创口位于面部经缝合者，也可早期暴露处理。污染创口应给予预防感染措施，如使用抗生素等。

31. 【正确答案】 A

【答案解析】翼外肌功能亢进主要症状是弹响和开口过大。弹响发生在一侧时，开口型在开口末偏向健侧；双侧均有弹响时，开口型不偏斜或偏向翼外肌收缩力较弱侧。一般无疼痛。

32. 【正确答案】E

【答案解析】舍格伦综合征由于泪腺受侵，泪液分泌减少，表现为眼干症状，可以用 Schirmer 试验检测。用 5mm×35mm 的滤纸两条，置于睑裂内 1/3 和中 1/3 交界处，闭眼夹持 5 分钟后检查滤纸湿润长度，低于 5mm 则表明泪液分泌减少。

33. 【正确答案】C

【答案解析】多形性腺瘤最常见于腮腺，其次为下颌下腺，舌下腺极少见。发生于小唾液腺者，以腭部为最常见。

34. 【正确答案】C

【答案解析】腺样囊性肿瘤易侵入血管，造成血行性转移，转移率高达 40%，为口腔颌面部恶性肿瘤中血液循环转移率较高的肿瘤之一；转移部位以肺为最多见。

35. 【正确答案】E

【答案解析】舍格伦综合征伴发结缔组织疾病，约占 50% 的患者伴有类风湿关节炎，约占 10% 的患者伴系统性红斑狼疮。此外，尚可有硬皮病、多发性肌炎等。

36. 【正确答案】E

【答案解析】牙龈瘤来源于牙周膜及颌骨牙槽突的结缔组织。大多是机械刺激及慢性炎症刺激形成的反应性增生物，因其无肿瘤特有的结构，故非真性肿瘤；但牙龈瘤有肿瘤的外形及生物学行为，如切除后易复发等。

37. 【正确答案】D

【答案解析】流行病学调查显示，口腔颌面部恶性肿瘤以癌最为常见，在癌瘤中又以鳞状细胞癌最为多见，占 80% 以上，多发生于 40 岁以上中老年，男性多于女性，好发部位依次是：舌、颊、牙龈、腭、上颌窦。

38. 【正确答案】E

【答案解析】唇红部发生的癌几乎都为鳞癌。唇癌上下唇均可发生，以下唇多见。早期唇癌可采用外科手术治疗。上唇癌转移率高于下唇，转移淋巴结多为颈下，颌下及颈深上淋巴结；唇癌的颈淋巴结转移率较低。

39. 【正确答案】B

【答案解析】癌为上皮组织来源，肉瘤为间叶组织来源。二者生长方式、临床症状、对全身影响相似。癌好发于老年人，肉瘤好发于青年人，但这不是二者根本区别。

40. 【正确答案】D

【答案解析】牙列的移位或咬合关系错乱，是诊断颌骨骨折的重要体征，而恢复正常的咬合关系是治疗颌骨骨折的重要标准。

41. 【正确答案】D

【答案解析】颅颌牵引主要用于上颌骨骨折。如上颌骨骨折向后移位较大，传统的石膏头帽颅颌牵引技术已经弃用，取而代之的是外牵引支架。

42. 【正确答案】B

【答案解析】智齿冠周炎常发生于 18~25 岁的青少年，以下颌多见，有急性、慢性之分。临床上常以急性炎症形式出现。在急性炎症初期，患者仅感患处轻微胀痛不适，当咀嚼、吞咽、开口活动时疼痛加重。如病情继续发展，局部可呈自发性跳痛，并可放散至同侧的头面部。炎症侵及咀嚼肌时，可引起不同程度的开口受限。检查可见龈瓣红肿糜烂，有明显触痛，压迫龈袋可有脓液溢出。全身可出现不同程度的畏寒、发热、头痛、大便秘结等症状，白细胞总数明显升高，中性白细胞比例上升。慢性智齿冠周炎在临床上多无明显症状，仅有患处轻微压痛不适。当抵抗力下降时，常致急性发作。急性冠周炎进一步加重，可引起邻近组织器官或筋膜间隙的感染。

43. 【正确答案】A

【答案解析】面部危险三角位于鼻根部到双侧口角连线的范围内，也可以描述为双侧瞳孔连线的中点到双侧口角。

44. 【正确答案】C

【答案解析】利多卡因的化学结构为酰胺类，一次用量以 0.3~0.4g 即 300~400mg 为限。

45. 【正确答案】E

【答案解析】煮沸消毒法此方法简单，应用方便，适用于耐热、耐温物品，但可使刀刃的锋利性受损。消毒时间自水煮沸后开始计算，一般需 15~20 分钟。对于肝炎患者污染的器械与物品，应煮沸 30 分钟。加入 2%碳酸氢钠时，沸点即达 105℃，可缩短消毒时间，效果更佳（金属器械煮沸 5 分钟即可达到灭菌要求），并可防锈。

46. 【正确答案】A



【答案解析】电刀切割形成的创缘不齐，并且对皮肤组织损伤较大。愈后瘢痕较大。

47. 【正确答案】E

【答案解析】交叉十字绷带（亦称环绕法）：交叉十字绷带亦称环绕法，被广泛用于颌面部（例如耳前区、耳后区、腮腺区、下颌下区、颞下区）和上颈部术后和损伤的包扎固定。

二、A2 型题

48. 【正确答案】D

【答案解析】查体发现左侧上、下肢瘫痪，腱反射亢进，左侧眼裂以下面瘫，伸舌时舌尖偏向左侧。左半身深、浅感觉消失。双眼左侧半视野缺失，瞳孔对光反射存在。考虑病变的部位在右侧内囊。

49. 【正确答案】D

【答案解析】最早反映糖尿病肾病的指标是尿微量白蛋白。糖尿病肾病早期肾病可出现微量蛋白尿，即尿蛋白排泄率持续在  $20\sim 200\mu\text{g}/\text{min}$ （正常人  $<10\mu\text{g}/\text{min}$ ）。

50. 【正确答案】B

【答案解析】明确的再生障碍性贫血包括骨髓增生低下，造血细胞生成障碍，造血细胞减少等典型表现。

51. 【正确答案】D

【答案解析】在我国，引起慢性肾衰竭最常见原因的为慢性肾小球肾炎。隐匿性肾炎为无症状血尿或蛋白尿，无水肿、高血压及肾功能损害。原发性高血压引起肾损害为良性小动脉硬化，尿中有形成分少，不该有颗粒管型，尿蛋白量小；慢性肾盂肾炎有反复尿路刺激症状，女性多见；肾病综合征有大量蛋白尿、低白蛋白血症，发病时多高度水肿。

52. 【正确答案】B

【答案解析】患者阵发性上腹痛 2 年，夜间加重，疼痛有季节性，冬季明显，有反酸，符合消化性溃疡的症状。胃镜是检查消化性溃疡首选方法。

53. 【正确答案】D

【答案解析】明确的感染性心内膜炎诊断包括病理学标准和临床标准，细菌学检查阳性在临床标准中有决定性诊断价值。血培养是诊断菌血症和感染性心内膜炎的最重要方法。C 选项中，细菌学检查是正确的，但组织学检查错误，故答案选 D。

54. 【正确答案】A

【答案解析】下壁和右室梗死合并低血压不应使用硝酸甘油，会加重低血压。

55. 【正确答案】D

【答案解析】慢性支气管炎发作患者经广谱抗生素治疗好转后再次发热，口腔有白色念珠菌感染，考虑为继发的二重感染，治疗应选用抗真菌药。红霉素为大环内酯类抗菌药，是支原体、衣原体感染的首选用药，对真菌不敏感；氟康唑对真菌无效；青霉素对真菌无作用；环丙沙星属于喹诺酮类药物，对真菌无效；两性霉素 B 是多烯类抗深部真菌抗生素，目前是治疗深部真菌感染的首选药物。

56. 【正确答案】B

【答案解析】患者在接触变应原后突然发病，咳嗽、胸闷、呼吸困难，且有季节性发作病史，体检两肺满布哮鸣音，符合支气管哮喘的诊断。

57. 【正确答案】D

【答案解析】弥散性血管内凝血（DIC）检测：对疑有 DIC 的患者应进行有关血小板、凝血因子消耗程度，以及反映纤维蛋白溶解活性的检查。当：①血小板计数低于  $80 \times 10^9/L$ ；②纤维蛋白原少于  $1.5g/L$ ；③凝血酶原时间较正常延长 3 秒以上，④3P（鱼精蛋白副凝）试验阳性，即可确诊为 DIC。

58. 【正确答案】E

【答案解析】若患者神志淡漠、反应迟钝、皮肤苍白、四肢发凉、口渴不已、呼吸浅快、脉搏细速、血压下降至收缩压低于  $90mmHg$ ，同时尿少者则标志患者已进入休克抑制期。

59. 【正确答案】D

【答案解析】代谢性酸中毒主要在于去除病因和纠正缺水，重度患者应补充碱性溶液。因机体有很强的调节能力，轻度酸中毒常可自行纠正，不必补充碱性药物，宁酸勿碱。若酸中毒较重或病因一时难以祛除，则应给予碱性药物，临床上常用 5%碳酸氢钠或 11.2%乳酸钠。

60. 【正确答案】A

【答案解析】低钾血症典型的心电图改变为早期出现 T 波降低、变宽、双相或倒置；随后出现 ST 段降低、QT 间期延长和 U 波。

61. 【正确答案】B

【答案解析】前额皱纹消失与不能蹙眉是贝尔面瘫或周围性面瘫的重要临床表现，也是与中枢性面瘫鉴别的主要依据。

62. 【正确答案】A

【答案解析】先天性腭裂手术一般都采取经口或经鼻腔插管做全身麻醉，这样可保证上

呼吸道的通畅，手术更安全。气管内插管是口腔颌面外科手术全麻过程中呼吸管理的主要手段之一，插管方法多数是在喉镜下经口腔明视插管和经鼻腔明视或盲探插管。由于口腔颌面外科疾病的特点，如口底肿瘤、小颌畸形、颞下颌关节强直以及肥胖等，气管插管困难的病例比较常见。

63. 【正确答案】D

【答案解析】一般认为，单侧唇裂整复术最合适的年龄为3~6个月，体重达5~6kg以上。早期进行手术，可以尽早地恢复上唇的正常功能和外形，并可使瘢痕组织减少到最小程度。

64. 【正确答案】D

【答案解析】遗留牙槽窝中时间较久的牙根为残根。在根尖周和牙槽骨壁间，多存在慢性炎症及肉芽组织，根尖、牙周膜及牙槽骨壁均有程度不等的吸收。断根是指拔牙术中折断的牙根，拔除较为复杂。

65. 【正确答案】B

【答案解析】切开引流的指征：①局部疼痛加重，并呈搏动性跳痛，炎性肿胀明显，皮肤表面紧张、发红、光亮；触诊时有明显压痛点、波动感，呈凹陷性水肿；深部脓肿经穿刺有脓液抽出者。②口腔颌面部急性化脓性炎症，经抗生素控制感染无效，同时出现明显的全身中毒症状者。③儿童颌周蜂窝组织炎（包括腐败坏死性），如炎症已累及多间隙感染，出现呼吸困难及吞咽困难者，可以早期切开减压，能迅速缓解呼吸困难及防止炎症继续扩散。④结核性淋巴结炎，经局部及全身抗结核治疗无效，皮肤发红已近自溃的寒性脓肿，必要时也可行切开引流术。

66. 【正确答案】B

【答案解析】皮样囊肿囊壁较厚，由皮肤和皮肤附件所构成。囊腔内有脱落的上皮细胞、皮脂腺、汗腺和毛发等结构，中医称为“发瘤”。囊壁中无皮肤附件者，则为表皮样囊肿。皮样囊肿的诊断除根据病史及临床表现外，穿刺检查可抽出乳白色豆渣样分泌物，有时大体标本可见毛发。在镜下可见有脱落的上皮细胞、毛囊和皮脂腺等结构。

67. 【正确答案】A

【答案解析】挫伤是皮下及深部组织遭受力的挤压损伤而无开放创口。伤处的小血管和淋巴管破裂，常有组织内渗血而形成瘀斑，甚至发生血肿。

68. 【正确答案】D

【答案解析】原发性三叉神经痛患者无论病程长短，神经系统检查无阳性体征发现，仍保持罹患分支区域内的痛觉、触觉和温度觉的感觉功能和运动支的咀嚼肌功能。只有在个别病例中有某个部位皮肤的敏感性增加。继发性三叉神经痛可因病变部位的不同，伴有面部皮肤感觉减退，角膜反射减退，听力降低等神经系统阳性体征。

69. 【正确答案】B

【答案解析】游离皮片移植适用于大面积的浅层组织，包括皮肤和黏膜的缺损。一般说来，面颈部植皮应多采用全厚或厚中厚皮片；口腔内植皮，一般多采用薄中厚皮片；有感染的肉芽创面或骨面，则只能采用刃厚皮片移植。全厚皮片因含有毛囊，移植后毛发可以再生，故也可用于眉再造等手术。

70. 【正确答案】E

【答案解析】断层皮片切取后，供皮区所遗留的创面，应立即用温热生理盐水纱布紧压创面止血，然后用消毒的油性纱布平铺于创面，外加数层纱布与棉垫，再用绷带加压包扎。如无感染发生，一般在术后不必更换敷料，视供皮厚度，可在2~3周内愈合，敷料自行脱落；术后如发现敷料潮湿发臭，或痒痛渗血，可能为创面感染，应及时打开敷料检查，根据感染情况，对症处理。全厚皮片切取后遗留的供皮区创面，一般应行直接对位缝合。

71. 【正确答案】C

【答案解析】舌组织有缺损时缝合创口应尽量保持舌的长度，将创口按前后纵行方向缝合。不要将舌尖向后折转缝合，以防舌体缩短，影响舌功能。

72. 【正确答案】D

【答案解析】皮瓣颜色应与供区皮肤颜色相一致，有些病例术后1~2天内颜色稍显苍白，多属正常现象，应结合其他征象加以判断。如皮瓣颜色变暗、紫色，则说明静脉淤血；如为灰白色，则揭示动脉缺血，均应及时探查。

73. 【正确答案】C

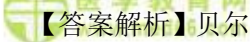
【答案解析】缺损较小，不需要组织瓣转移修复。

74. 【正确答案】B


【答案解析】记忆性内容，皮片被移植到创面数分钟后，创面的毛细血管即行扩张，有血浆渗出以供皮片营养，维持皮片存活。血浆中之纤维蛋白可将皮片黏着于创面，并有助于创面新生毛细血管长入皮片内。约在18小时以后，创面的毛细血管与皮片的毛细血管即可发生吻合，皮片接受创面的血液循环；皮片下少量坏死组织、细菌与血凝块等可被血浆中白

细胞所吞噬或溶解运走。因此，从生理上来说，48~72 小时后皮片即已基本成活，术后 8 天已有足够的血供。


75. 【正确答案】C

 【答案解析】贝尔面瘫起病急骤，且少自觉症状，不伴其他症状或体征的突发性单侧面瘫，常是贝尔面瘫的特殊表现。患侧口角下垂，健侧向上歪斜；上下唇因口轮匝肌瘫痪而不能紧闭，故发生饮水漏水、不能鼓腮、吹气等功能障碍。上下眼睑不能闭合的原因是由于眼轮匝肌瘫痪后，失去与受动眼神经支配的上睑提肌保持平衡协调的随意动作，致睑裂扩大、闭合不全、露出结膜；用力紧闭时，则眼球转向外上方，此称贝尔征；由于不能闭眼，故易患结膜炎。

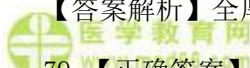
76. 【正确答案】E

 【答案解析】腮腺触诊一般以示、中、无名三指平触为宜，忌用手指提拉触摸。下颌下腺及舌下腺的触诊则常用双手合诊法检查。


77. 【正确答案】C

 【答案解析】表面麻醉适用于表浅的黏膜下脓肿切开引流，拔除松动的乳牙或恒牙，以及行气管内插管前的黏膜表面麻醉。

78. 【正确答案】E

 【答案解析】全厚皮片因含有毛囊，移植后毛发可以再生，故可用于眉再造等手术。


79. 【正确答案】E

 【答案解析】如患者昏迷一段后清醒，随后头痛加剧、不安，进而嗜睡，再次进入昏迷状态，伤侧瞳孔散大，对光反射消失，呼吸、脉搏变慢，血压上升时，是硬脑膜外血肿的典型表现。


80. 【正确答案】E

 【答案解析】患者出现呼吸困难，并有可能发生窒息的危险时，应行气管切开术。

81. 【正确答案】D

 【答案解析】舌体血运丰富，出血明显，应清创后缝合舌的创口止血。

82. 【正确答案】E

 【答案解析】拔牙引起的牙龈损伤多为撕裂伤。为避免牙龈损伤，操作要按规范进行，安放牙钳应有插钳动作，发现牙龈与患牙仍有粘连时应及时分离。已撕裂的牙龈应复位缝合。

83. 【正确答案】D

【答案解析】甲状腺功能亢进：拔牙可导致甲状腺危象的发生。必须拔牙时，应在治疗后，基础代谢率控制在+20 以下，脉搏不超过 100 次/分时进行。手术前后应采取抗感染措施，局麻药中不应加入肾上腺素。

 医学教育网  
www.med66.com

84. 【正确答案】A

【答案解析】残余囊肿在拔牙后的牙槽窝下方颌骨内出现圆形囊性密度减低影像。

85. 【正确答案】A

【答案解析】多形性腺瘤又名混合瘤，生长缓慢，常无自觉症状，病史较长。肿瘤界限清楚，质地中等，扪诊呈结节状，高起处常较软，可有囊性变，低凹处较硬，多为实质性组织。一般可活动，但位于硬腭部或下颌后区者可固定而不活动。肿瘤长大后除表现畸形外，一般不引起功能障碍。

86. 【正确答案】D


【答案解析】插入通气导管保持呼吸道通畅：对因咽部和舌根部肿胀压迫呼吸道的患者，可经口或鼻插入通气导管，以解除窒息。如情况紧急，又无适当导管时，可用 1~2 根粗针头行环甲膜穿刺，随后行气管切开术。如呼吸已停止，可紧急行环甲膜切开术进行抢救，随后改行常规气管切开术。环甲膜切开术只能作为紧急抢救患者的临时措施，不能长期代替气管切开。应在 48 小时内行常规气管切开术后，缝合环甲膜切开伤口。

87. 【正确答案】B

【答案解析】单侧唇裂：I 度唇裂：仅限于红唇部分的裂开。II 度唇裂：上唇部分裂开，但鼻底尚完整。III 度唇裂：整个上唇至鼻底完全裂开。临床上还可见到隐性唇裂，即皮肤和黏膜无裂开，但其下方的肌层未能联合或错位联合，致患侧出现浅沟状凹陷及唇峰分离等畸形。

88. 【正确答案】C

【答案解析】因位于上颌窦内，早期无症状，不容易发觉；当肿瘤发展到一定程度，出现较明显的症状时才被注意。根据肿瘤发生的部位，临床上可出现不同的症状，当肿瘤发生自上颌窦外壁时，则表现为面部及唇颊沟肿胀，以后皮肤破溃、肿瘤外露；眶下神经受累可发生面颊部感觉迟钝或麻木。

 医学教育网  
www.med66.com

89. 【正确答案】C

【答案解析】黏液囊肿是最常见的小唾液腺瘤样病变，好发于下唇及舌尖腹侧，囊肿位于黏膜下，表面仅覆盖一薄层黏膜，故呈半透明、浅蓝色的小泡，状似水泡。大多为黄豆至

樱桃大小、质地软而有弹性。囊肿很容易被咬伤而破裂，流出蛋清样透明黏稠液体，囊肿消失。破裂处愈合后，又被黏液充满，再次形成囊肿。

90. 【正确答案】C

【答案解析】沃辛瘤具有下列临床特点：①多见于男性，男女比例约为6:1；②好发于年龄在40~70岁的中老年；③患者常有吸烟史，其发病可能与吸烟有关；④可有消长史，这是因为沃辛瘤由肿瘤性上皮和大量淋巴样间质所组成，淋巴样间质很容易发生炎症反应；⑤绝大多数肿瘤位于腮腺后下极，可能系该部位分布的淋巴结较多所致；⑥扪诊肿瘤呈圆形或卵圆形，表面光滑，质地较软，有时有弹性感；⑦肿瘤常呈多发性，约有12%患者为双侧腮腺肿瘤，也可以在一侧腮腺出现多个肿瘤。有些患者术后又出现肿瘤，不是复发而是多发；⑧术中可见肿瘤呈紫褐色，剖面可见囊腔形成，内含干酪样或黏稠液体，易被误诊为结核或囊肿；⑨<sup>99m</sup>Tc核素显像呈“热”结节，具有特征性。

91. 【正确答案】C

【答案解析】外伤脱位牙复位应固定结扎3~4周，然后定期观察。

92. 【正确答案】D

【答案解析】判断牙根是否位于上颌窦内可参考牙周膜及骨硬板是否连续，如不连续证明牙根已移位。

93. 【正确答案】E

【答案解析】腭裂术后要矫正术前含混不清的习惯性病理性语音，需在术后一个月就开始进行语音训练，以取得术后更佳的语言效果。

94. 【正确答案】C

【答案解析】疼痛如电击、针刺、刀割或撕裂样剧痛，发作时患者为了减轻疼痛而作出各种特殊动作：有的用手掌紧按患侧面部或用力揉搓痛处；有的则作一连串迅速的咀嚼动作；而另一些则相反，咬紧牙关，或迅速摆动头部或上身；还有的咬唇、伸舌、咂嘴等。发作时还常常伴有颜面表情肌的痉挛性抽搐，口角被牵向患侧。

95. 【正确答案】E

【答案解析】翼外肌功能亢进表现为开口度过大，开口型偏健侧，X线检查已经证实颞下颌关节无器质性疾病，说明关节健康，则可判断造成开口过大的原因是左侧翼外肌功能亢进。

96. 【正确答案】B

【答案解析】腮腺瘘是涎液不经导管系统开口排入口腔而流向面颊皮肤表面。创伤是常见原因，饮食或咀嚼时流出量增多是典型症状。感染会造成伤口红肿，此患者未出现；腮腺囊肿破裂有腮腺肿大史，此患者未出现；味觉出汗综合征表现当进食时腮腺手术区皮肤出现潮红和出汗，此患者未出现。如果发生感染，一般不会有清亮液体，而是导管口溢脓等症状。

97. 【正确答案】C

【答案解析】黏液表皮样癌根据黏液细胞的比例、细胞的分化、有丝分裂象的多少，以及肿瘤的生长方式，分为高分化和低分化两类。女性多于男性，小涎腺最常见于腭部。高分化者常呈无痛性肿块，生长缓慢。肿瘤大小不等，边界可清或不清，质地中等偏硬，表面可呈结节状。有时可呈囊性，表面黏膜呈浅蓝色，应与囊肿鉴别。此患者的症状与黏膜表皮样癌相似。多形性腺瘤没有表面浅蓝色的特征表现；黏液囊肿好发于下唇及舌尖腹侧。囊肿位于黏膜下，表面仅覆盖一薄层黏膜，故呈半透明、浅蓝色小泡，状似水疱，质地软而有弹性，囊肿很容易被咬伤而破裂；炎症患者伴有红肿热痛的典型表现。海绵状血管瘤的体位试验阳性。

98. 【正确答案】E

【答案解析】一般认为，在放疗后 3~5 年不应拔牙。

99. 【正确答案】E

【答案解析】脓液的性状因感染菌种不同而有差异。混合细菌感染一般为灰白色或灰褐色脓液，有明显的腐败坏死臭味。

三、A3/A4 型题

(100~102 题共用题干)

100. 【正确答案】C

【答案解析】急性肾炎综合征（急性肾小球肾炎；感染后肾小球肾炎）：一种病理学表现为肾小球内弥漫性炎性改变，临床表现为突然起病的血尿，红细胞管型，轻度蛋白尿，时常伴有高血压，水肿和氮质血症为特征的综合征。本例有水肿、高血压、血尿、蛋白尿，无低蛋白血症，符合急性肾炎综合征的表现。

101. 【正确答案】A

【答案解析】由于发病前 2 周出现发热、咽痛，考虑急性链球菌感染后肾炎可能性大。急性肾小球肾炎是以急性肾炎综合征为主要临床表现的一组原发性肾小球肾炎。其特点为急性起病，血尿、蛋白尿、水肿和高血压，可伴一过性氮质血症，具有自愈倾向。常见于链球



菌感染后，而其他细菌、病毒及寄生虫感染亦可引起。

102. 【正确答案】 C

【答案解析】急性肾小球肾炎本病治疗以休息及对症治疗为主。急性肾衰竭病例应予透析，待其自然恢复。本病为自限性疾病，不宜应用糖皮质激素及细胞毒性药物。

(103~107 题共用题干)

103. 【正确答案】 C

【答案解析】慢性阻塞性肺疾病简称 COPD，是肺心病的主要基础病（占 82%）。老年女性患者，在慢支的基础上逐渐出现肺气肿的症状，查体存在缺氧、肺气肿、肺部感染及心悸、气促、下肢间歇水肿 3 年的右心衰体征，提示已经出现肺心病。无典型的心肌病体征，故应选慢支+肺气肿+肺心病。

104. 【正确答案】 A

【答案解析】患者呼吸困难突然加重，查体右肺呼吸音较前减弱，首先考虑并发自发性气胸，通过 X 线检查可以确诊。

105. 【正确答案】 A

【答案解析】胸部 X 线检查可以表现为慢支、肺气肿及急性肺部感染的特征，还应出现肺动脉高压征象，如右下肺动脉干扩张，其横径 $\geq 15\text{mm}$ ，其横径与气管横径比值 $\geq 1.07$ ，肺动脉段明显突出或其高度 $> 3\text{mm}$ ，中央动脉扩张，外周血管纤细，形成残根征，有心室增大征，皆为诊断慢性肺心病的主要依据。胆固醇和甘油三酯检测的适应证有，①早期识别动脉粥样硬化的危险性；②使用降脂药物治疗后的监测，心电图检查可作为诊断慢性肺心病的参考条件，不能确诊。血气分析可以了解  $\text{O}_2$  的供应及酸碱平衡状况，是抢救危重病人和手术中监护的重要指标之。慢性肺心病肺功能失代偿期可出现低氧血症或合并高碳酸血症，当  $\text{PaO}_2 < 60\text{mmHg}$ ， $\text{PaCO}_2 > 50\text{mmHg}$  时，表示有呼吸衰竭。痰细菌学检查对急性加重期慢性肺心病可以指导抗生素的使用。

106. 【正确答案】 A

【答案解析】慢性肺心病急性加重期的治疗原则是积极控制感染，通畅呼吸道，改善呼吸功能，纠正缺氧和二氧化碳潴留；控制呼吸和心力衰竭，积极处理并发症、氧疗通畅呼吸道，纠正缺氧和  $\text{CO}_2$  潴留，可用鼻导管吸氧或面罩给氧。慢性肺心病心力衰竭的治疗与其他心脏病心力衰竭的治疗有其不同之处，因为慢性肺心病患者在其积极控制感染，改善呼吸功能后，心力衰竭便能得到改善，患者尿量增多，水肿消退，不需加用利尿药。但对治疗无效

的重症患者，可适当选用利尿药，正性肌力药或扩血管药。

107. 【正确答案】C

【答案解析】此为典型 COPD 慢性肺心病患者，从其病史、症状、体征可诊断。患者血气分析检查提示存在 II 型呼吸衰竭，其神志改变首先考虑合并肺性脑病。脑出血发病急，病人表现为头痛、呕吐、意识障碍或伴偏瘫。脑栓塞的主要特征是活动中突然起病，部位以大脑中动脉最多见，起病时可有头痛，局限性疼痛，常见体征有偏瘫、偏麻、失语等。重者可有意识障碍，辅助检查腰穿脑脊液改变类似脑血栓形成。感染中毒性脑病亦称急性中毒性脑炎，系急性感染毒素引起的一种脑部中毒性反应，多见于 2~10 岁儿童，婴儿期少见。大多于急性感染疾病的头三天内发生，有的患儿在急性感染起病后数小时发生，患儿高热、严重头痛、呕吐、烦躁不安和谵妄乃至昏迷，常有惊厥发作，持续时间可长可短，多为全身性强直样发作或全身性强直一阵挛样发作。此外，常有阳性锥体束征、肢体瘫痪、失语、瞳孔异常等。有明显脑膜刺激征。醒转的患儿依病情轻重而有不同转归。重症患者可有不同程度的视力障碍、听力减退、脑神经麻痹、单瘫或多肢瘫、智能减退及其它精神障碍，另一些患儿从昏迷转为去大脑强直状态，轻症者多可恢复，但有的仍可留有注意力不集中、学习能力降低、行为异常和性格改变等。

(108~109 共用题干)

108. 【正确答案】B

【答案解析】感染性休克可按其血流动力学的变化和分成高排低阻型（高动力型）和低排高阻型（低动力型）两种类型，其中以低排高阻型多见，其血管反应以收缩为主，临床表现皮肤苍白、湿冷、甚至有发绀、尿少或无尿，故此型休克又称为冷休克。

109. 【正确答案】C

【答案解析】感染性休克应该使用糖皮质激素进行抗感染的治疗，由于皮质激素有免疫抑制的作用，还需使用大剂量抗生素与其合用。

(110~112 共用题干)

110. 【正确答案】D

【答案解析】锁骨上窝转移性肿瘤的原发癌灶，多在胸腹部（肺、纵隔、乳房、胃肠道、胰腺等）。胃肠道、胰腺癌肿的颈部淋巴结转移，经胸导管至左锁骨上窝。

111. 【正确答案】A

【答案解析】头颈部恶性肿瘤（如鼻咽癌、甲状腺癌）是以颈部转移灶作为最初就医的

原因，而其原发癌往往很小未引起患者注意，甚至检查时也难以发现。

112. 【正确答案】 A

【答案解析】转移性淋巴结肿瘤质地较硬，初起常为单发、无痛，尚可被推动；以后迅速增多，肿块呈结节状、固定，并可出现局部或放射性疼痛。晚期肿块可发生坏死、破溃、感染、出血，外观呈菜花样，分泌带有恶臭的分泌物。

(113~115 题共用题干)

113. 【正确答案】 D

【答案解析】 T<sub>2</sub>：肿瘤最大直径 > 2cm，≤ 4cm。

114. 【正确答案】 D

【答案解析】 N<sub>2</sub>：淋巴结转移。

115. 【正确答案】 E

【答案解析】 M<sub>0</sub>：无远处转移。

(116~118 题共用题干)

116. 【正确答案】 C

【答案解析】急性化脓性腮腺炎以前常见于腹部大手术以后，称之为手术后腮腺炎。有轻度开口困难，腮腺导管口红肿，轻轻按摩腺体可见脓液自导管口溢出，有时甚至可见脓栓堵塞于导管口。患者全身中毒症状明显，有高热、脉率和呼吸加快、白细胞总数增加、中性粒细胞比例显著上升、核左移，并可出现中毒颗粒。

117. 【正确答案】 E

【答案解析】急性化脓性腮腺炎常为单侧受累，双侧同时发生者少见。发病急，早期症状轻微或不明显，特别是全身疾病及腹部外科手术后，这些症状常被全身严重病情所掩盖而被忽视。肿胀以耳垂为中心，局部皮肤红热现象显著，呈硬性浸润，触痛明显。有轻度开口困难。

118. 【正确答案】 A

【答案解析】急性化脓性腮腺炎不宜做腮腺造影，因造影剂可通过薄弱的导管壁，进入导管周围组织，使炎症扩散。

急性化脓性腮腺炎治疗：维持正确出入量及体液平衡，纠正机体脱水和电解质紊乱。选用有效抗生素及早用广谱、抗革兰阳性球菌抗生素，同时从导管口取脓性分泌物作细菌培养，根据药物敏感试验结果再予以调整。加强口腔卫生护理。切开引流。其他保守治疗包括热敷、

理疗及增进唾液分泌等。

(119~122 题共用题干)

119. 【正确答案】 C

【答案解析】游离皮片移植适用于大面积的浅层组织，包括皮肤和黏膜的缺损。一般来说，面颈部植皮应多采用全厚或厚中厚皮片；口腔内植皮，一般多采用薄中厚皮片；有感染的肉芽创面或骨面，则只能采用刃厚皮片移植。全厚皮片因含有毛囊，移植后毛发可以再生，故也可用于眉再造等手术。

120. 【正确答案】 C

【答案解析】中厚皮片：也称 Blair 皮片。它包括表皮及部分真皮层。厚度在成年人约为 0.35~0.80mm，也即相当于皮肤全厚的 1/3~3/4 厚度，前者又称薄中厚皮片（0.35~0.5mm），后者又称厚中厚皮片（0.62~0.80mm）。

121. 【正确答案】 A

【答案解析】全厚皮片因含有毛囊，移植后毛发可以再生，故也可用于眉再造等手术。

122. 【正确答案】 E

【答案解析】皮片被移植到创面数分钟后，创面的毛细血管即行扩张，有血浆渗出以供皮片营养，维持皮片存活。血浆中之纤维蛋白可将皮片黏着于创面，并有助于创面新生毛细血管长入皮片内。约在 18 小时以后，创面的毛细血管与皮片的毛细血管即可发生吻合，皮片接受创面的血液循环；皮片下少量坏死组织、细菌与血凝块等可被血浆中白细胞所吞噬或溶解运走。因此，从生理上来说，48~72 小时后皮片即已基本成活，术后 8 天已有足够的血供；但如皮片未能与组织严密接触，或有渗血甚至形成血肿时，则皮片将不生长，并发生坏死，故严格的加压固定和彻底止血，对植皮的成活十分重要。

(123~127 题共用题干)

123. 【正确答案】 A

【答案解析】曲面体层摄影分为上颌、下颌、全口牙位三种位置，以全口牙位最为常用。全口牙位曲面体层片可以在一张胶片上显示双侧鼻腔、上颌骨、颧骨、翼腭窝、下颌骨、颞下颌关节、茎突以及全口牙等，常用于观察上下颌骨肿瘤、外伤、炎症、畸形等病变及其与周围组织的关系等。

124. 【正确答案】 A

【答案解析】颌骨体内有时可见边缘清楚的圆形或卵圆形致密影，直径多为 2~4mm，

与牙根无关，此为内生骨疣，也称致密骨岛，是一种骨质生长变异，无病理意义。

125. 【正确答案】 C

【答案解析】根尖周脓肿分为急性和慢性两种。急性期早期无骨质破坏，有时可见牙周膜间隙增宽；病变进展可表现为以病原牙为中心骨质弥散性破坏，边界不清。慢性期在根尖区出现低密度的骨质破坏区，范围较小，骨硬板消失；边界清楚但边缘不光滑；外周可有骨质增生反应。

126. 【正确答案】 E

【答案解析】根尖周肉芽肿：在病原牙的根尖、根侧方或根分叉有圆形或卵圆形的密度降低区，病变范围较小，直径一般不超过 1cm，周界清楚，无致密的骨硬板，病变周围的骨质正常或稍致密。

127. 【正确答案】 B

【答案解析】根尖周囊肿：以病原牙为中心形成形状较规则、大小不等的圆形或卵圆形低密度透射区，边缘清晰锐利。囊肿边缘有一薄层致密线条影。当囊肿继发感染时，致密线条影可消失。

(128~130 题共用题干)

128. 【正确答案】 B

【答案解析】双侧关节内强直最好一次手术，如必须分为两次，间隔时间不应超过两周，以免第一次手术处发生瘢痕挛缩。

129. 【正确答案】 E

【答案解析】无论哪种类型的颞下颌关节强直，术后复发率较高。导致复发的因素很多，各个选项都可导致颞下颌关节强直复发。

130. 【正确答案】 A

【答案解析】单侧真性强直的面部特征为：面容两侧不对称，颞部偏向患侧，患侧下颌体下颌支短小，相应面部反而丰满，健侧下颌由于生长发育正常相应面部反而扁平狭长。

(131~132 题共用题干)

131. 【正确答案】 A

【答案解析】慢性阻塞性腮腺炎的表现，其主要表现是导管口轻微红肿，挤压腮腺可从导管口流出浑浊的“雪花样”或黏稠的蛋清样唾液，有时可见黏液栓子。

132. 【正确答案】 B

【答案解析】慢性阻塞性腮腺炎腮腺造影显示主导管、叶间、小叶间导管部分狭窄、部分扩张，呈腊肠样改变。部分伴有“点状扩张”，但均为先有主导管扩张，延及叶间、小叶间导管后，才出现“点状扩张”。

 医学教育网  
www.med66.com

四、B 型题

(133~136 题共用选项)

133. 【正确答案】A

【答案解析】

 医学教育网  
www.med66.com

 医学教育网  
www.med66.com

高血压水平的定义和分类（中国 2010 年指南）

 医学教育网  
www.med66.com

分类	收缩压 (mmHg)		舒张压 (mmHg)
正常血压	<120	和	<80
正常高值	120~139	和（或）	80~89
高血压	$\geq 140$	和（或）	$\geq 90$
1 级高血压	140~159	和（或）	90~99
2 级高血压	160~179	和（或）	100~109
3 级高血压	$\geq 180$	和（或）	$\geq 110$
单纯收缩期高血压	$\geq 140$	和	<90

注：当收缩压和舒张压分属于不同级别时，以较高的分级作为标准；以上标准适用于男、女性任何年龄的成人。

134. 【正确答案】C

【答案解析】

 医学教育网  
www.med66.com

 医学教育网  
www.med66.com

高血压水平的定义和分类（中国 2010 年指南）

分类	收缩压 (mmHg)		舒张压 (mmHg)
正常血压	<120	和	<80
正常高值	120~139	和（或）	80~89

高血压	≥140	和（或）	≥90
1 级高血压	140~159	和（或）	90~99
2 级高血压	160~179	和（或）	100~109
3 级高血压	≥180	和（或）	≥110
单纯收缩期高血	≥140	和	<90

压

注：当收缩压和舒张压分属于不同级别时，以较高的分级作为标准；以上标准适用于男、

女性任何年龄的成人。

135. 【正确答案】E

【答案解析】

高血压水平的定义和分类（中国 2010 年指南）

分类	收缩压（mmHg）		舒张压（mmHg）
正常血压	<120	和	<80
正常高值	120~139	和（或）	80~89
高血压	≥140	和（或）	≥90
1 级高血压	140~159	和（或）	90~99
2 级高血压	160~179	和（或）	100~109
3 级高血压	≥180	和（或）	≥110
单纯收缩期高血	≥140	和	<90

压

注：当收缩压和舒张压分属于不同级别时，以较高的分级作为标准；以上标准适用于男、女性任何年龄的成人。

136. 【正确答案】D

【答案解析】

高血压水平的定义和分类（中国 2010 年指南）

分类	收缩压 (mmHg)		舒张压 (mmHg)
正常血压	<120	和	<80
正常高值	120~139	和 (或)	80~89
高血压	≥140	和 (或)	≥90
1 级高血压	140~159	和 (或)	90~99
2 级高血压	160~179	和 (或)	100~109
3 级高血压	≥180	和 (或)	≥110
单纯收缩期高血压	≥140	和	<90

注：当收缩压和舒张压分属于不同级别时，以较高的分级作为标准；以上标准适用于男、女性任何年龄的成人。

(137~138 题共用选项)

137. 【正确答案】B

【答案解析】代谢性酸中毒临床上常用 5%碳酸氢钠或 11.2%乳酸钠，其用量可根据血气测定血  $\text{HCO}_3^-$  的测定值来决定；一般补 5%碳酸氢钠，首次剂量在 200ml 左右。

138. 【正确答案】C

【答案解析】目前纠正等渗性缺水常用的药物是：平衡盐溶液—复方氯化钠和乳酸钠溶液(复方氯化钠和 1.86%乳酸钠之比为 2:1)以及等渗盐水和碳酸氢钠溶液(等渗盐水和 1.25%碳酸氢钠之比为 2:1) 两种。

(139~140 题共用选项)

139. 【正确答案】A

【答案解析】结核病的致病因素是结核杆菌菌体的磷脂、糖脂、结核菌素等引起局部组织比较独特的浸润性结节、肉芽肿、干酪样坏死等。结核菌素可诱发变态反应。部分病变液化后可形成无局部疼痛和发热表现的冷脓肿。

140. 【正确答案】E

【答案解析】真菌感染一般发生在患者的抵抗力低下时，常为二重感染，真菌侵及黏膜和深部组织。

(141~143 题共用选项)



141. 【正确答案】A

【答案解析】外科正畸治疗常在 16 岁以后进行。

142. 【正确答案】C

【答案解析】唇裂修复时间：单侧 3~6 个月；双侧 6~12 个月。

143. 【正确答案】E

【答案解析】牙槽突植骨术一般于 9~11 岁时进行，即尖牙未萌，牙根形成 2/3 时。

(144~146 题共用选项)

144. 【正确答案】D

【答案解析】下颌多于上颌，下颌者多见于磨牙和升支区。

145. 【正确答案】B

【答案解析】黏液囊肿是最常见的小唾液腺瘤样病变，好发于下唇及舌尖腹侧，这是因为舌体运动常受下前牙摩擦以及自觉或不自觉地咬下唇动作使黏膜下腺体受伤。

146. 【正确答案】C

【答案解析】新生儿颌骨骨髓炎主要发生在上颌骨，下颌骨极为罕见。

(147~150 题共用选项)

147. 【正确答案】B

【答案解析】颞支分布于额肌、眼轮匝肌上份、耳上肌和耳下肌。该支受损，同侧额纹消失。

148. 【正确答案】A

【答案解析】颞支分布于眼轮匝肌、颞肌和提上唇肌。颞支损伤后眼睑不能闭合。

149. 【正确答案】C

【答案解析】颊支位于腮腺导管上方的称为上颊支，位于导管下方的称为下颊支。分布于颞肌、笑肌、提上唇肌、提口角肌、口轮匝肌和颊肌等。颊支损伤可出现鼻唇沟变浅或消失、鼓腮无力、上唇运动力减弱或偏斜以及食物积存于颊龈沟等症状。

150. 【正确答案】E

【答案解析】下颌缘支：支配降口角肌、降下唇肌、笑肌及颏肌。下颌缘支损伤，可导致患侧口角下垂及流涎。